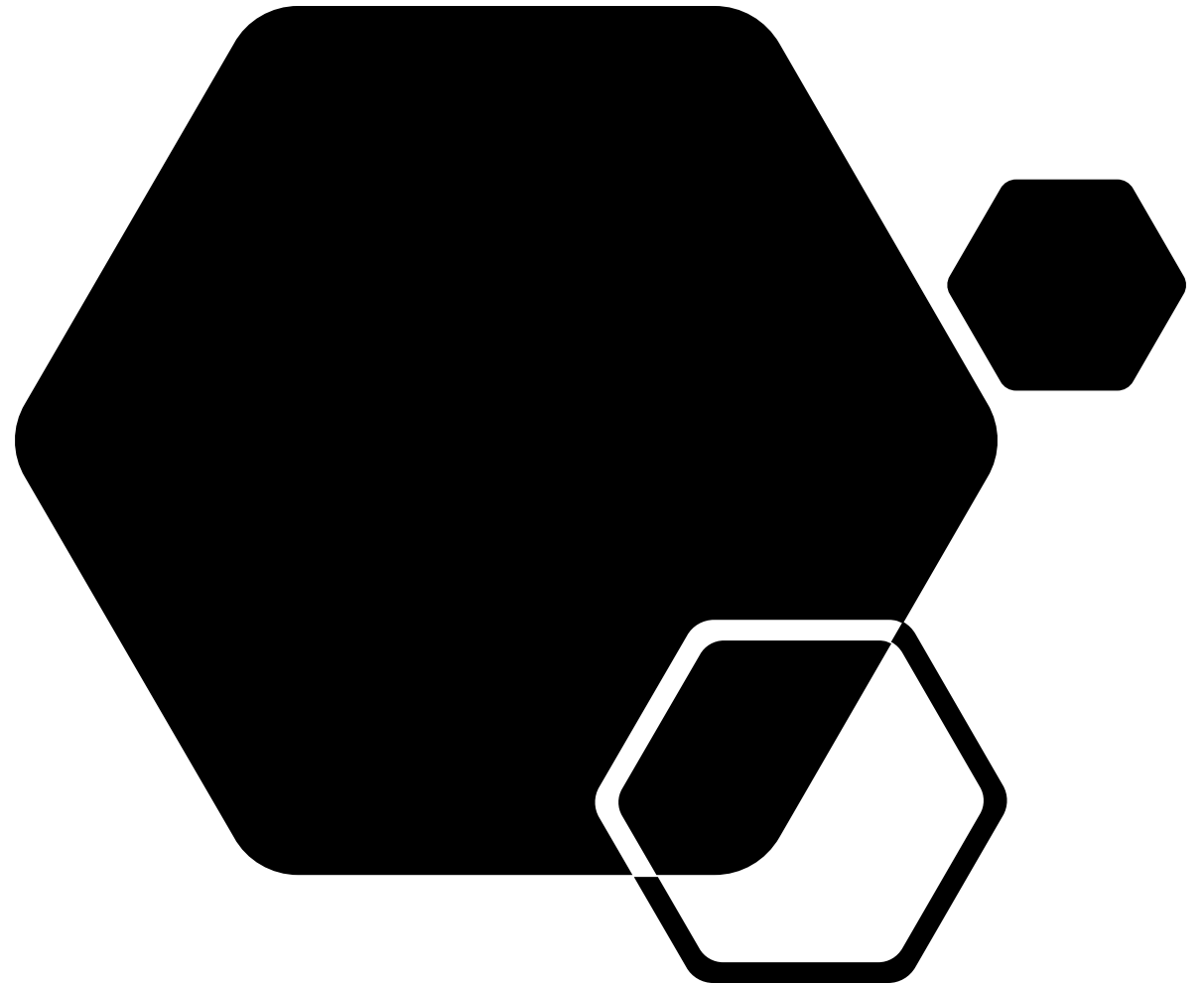


Παρουσίαση Περιστατικού

Λάμπρος Αθανασίου

Ειδικευόμενος Ρευματολογίας, Γ.Ν.
Ασκληπιείο Βούλας



Ιστορικό

- Γυναίκα 19 ετών προσέρχεται στο ΤΕΠ λόγω μυϊκής αδυναμίας άνω και κάτω άκρων και αδυναμία έγερσης από το κρεβάτι
- Ιστορικό
 - Δερματομυοσίτιδα (Dx 2019, προηγούμενη Tx 5 κύκλοι IVIG, 2gr RTX, ώσεις Gcs)
- Φαρμακευτική αγωγή: AZA 100mg/d, Metoprolol 100mg/d

Κλινική εξέταση

- ΑΨ: ομότιμο άμφω, χωρίς πρόσθετους ήχους
- Κοιλιά: Μ-Ε-Α, ήχοι (+), ήπαρ-σπλήνας αψηλάφητα
- S1,S2: ακουστοί, ευκρινείς, ρυθμικοί
- ΜΙ άνω και κάτω άκρων 3/5
- Μυοσκελετικό: χωρίς αρθρίτιδα
- Δέρμα-Βλενογόνοι: ωοειδείς βλάβες ΜΚΦ που ομοιάζουν με Gottron's, μόρφωμα ΑΡ μασχάλης (μαλακό, ευπίεστο, ανώδυνο)
- Λεμφαδένες: αψηλάφητοι
- Raynaud

Εργαστηριακός έλεγχος

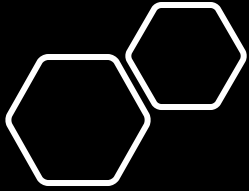
- CRP normal
- ESR: 52mmHg
- CPK: 310 U/L
- HCT: 31% (ορθόχρωμη-ορθοκυτταρική)
- LDH x2ULN
- SGOT: 439U/L SGPT: 165U/L γ-GT: 165U/L
- ALP: 165 U/L
- C3: 0.29g/L C4: 0.08g/L
- β2 μικροσφαιρίνη: 6.87mg/L
- HBV, HCV: (-)
- ANA: 1:160
- Anti-Ro: (+)

Παρακλινικός έλεγχος

- CXR: κφ
- U/S άνω-κάτω κοιλίας: χολολιθίαση
- CT θώρακός: κφ
- U/S μαστών: χωρίς στοιχεία κακοήθειας, αντιδραστική λεμφαδενοπάθεια ΔΕ μασχαλιαίας χώρας
- Παροχέτευση μορφώματος AP μασχαλιαίας χώρας (πυώδες περιεχόμενο)
- Οστεομυελική Βx: χωρίς λεμφοκυτταρική διήθηση μυελού

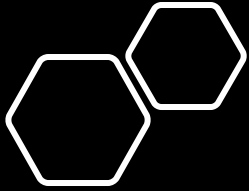
Working Dx

- Έξαρση DM → αντιμετώπιση με mini pulses GCs με σημαντική βελτίωση της μυϊκής ισχύος
- Διερεύνηση αναιμίας και διαταραγμένης ηπατική βιοχημείας



Πορεία νόσου

- Πτώση επιπέδου συνείδησης με συνοδούς εμέτους και επιληπτικές κρίσεις → άμεση διασωλήνωση για προστασία αεραγωγού
 - ABGs: Na 112 mmol/L (επιβεβαίωση από Βχ, προ 12h 135mmol/L)
 - CT brain: χωρίς ευρήματα
 - ΟΝΠ: χωρίς κύτταρα, καλλιέργεια στείρα
- Μετά από 12h Na:136mmol/L και μετά από 48h αποσωλήνωση



Κλινική εικόνα

- Αποπροσανατολισμένη με οπτικές και ακουστικές ψευδαισθήσεις → εναρξη αλπροζαλάμης και ολανζαπίνης με μικρή βελτίωση
- Ολοσωματικό κνησμώδες εξάνθημα (χαρακτήρες αλλεργικού)
- Πυρετικό κύμα 37.8°C
- MRI εγκεφάλου – υπόφυσης, άνω – κάτω κοιλίας και επινεφριδίων χωρίς ευρήματα

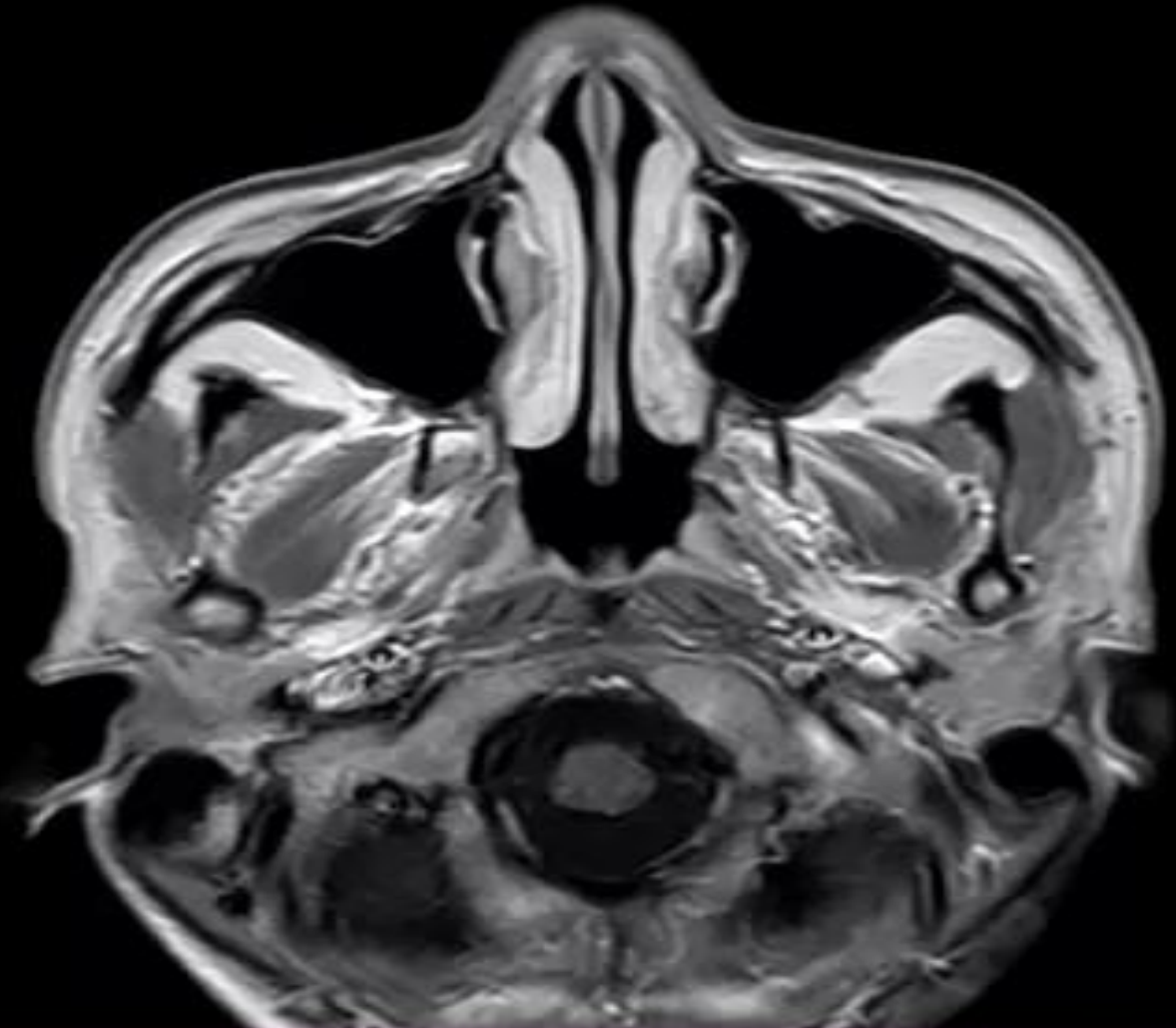
Im: 1/24
Se: 2101

A

662986441
BRAIN
T1W_SE
BIBA

R

L



You have 30 days left in your trial period.
Purchase a license at <https://radiantviewer.com/store/>

WL: 1218 WW: 2118 [D]
T: 5.0mm L: -15.5mm*

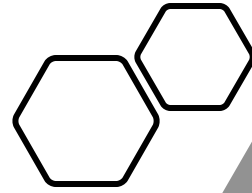
P

FS: 1.5
TR: 633.5 TE: 15.0
8/11/2021 1:52:23 μμ

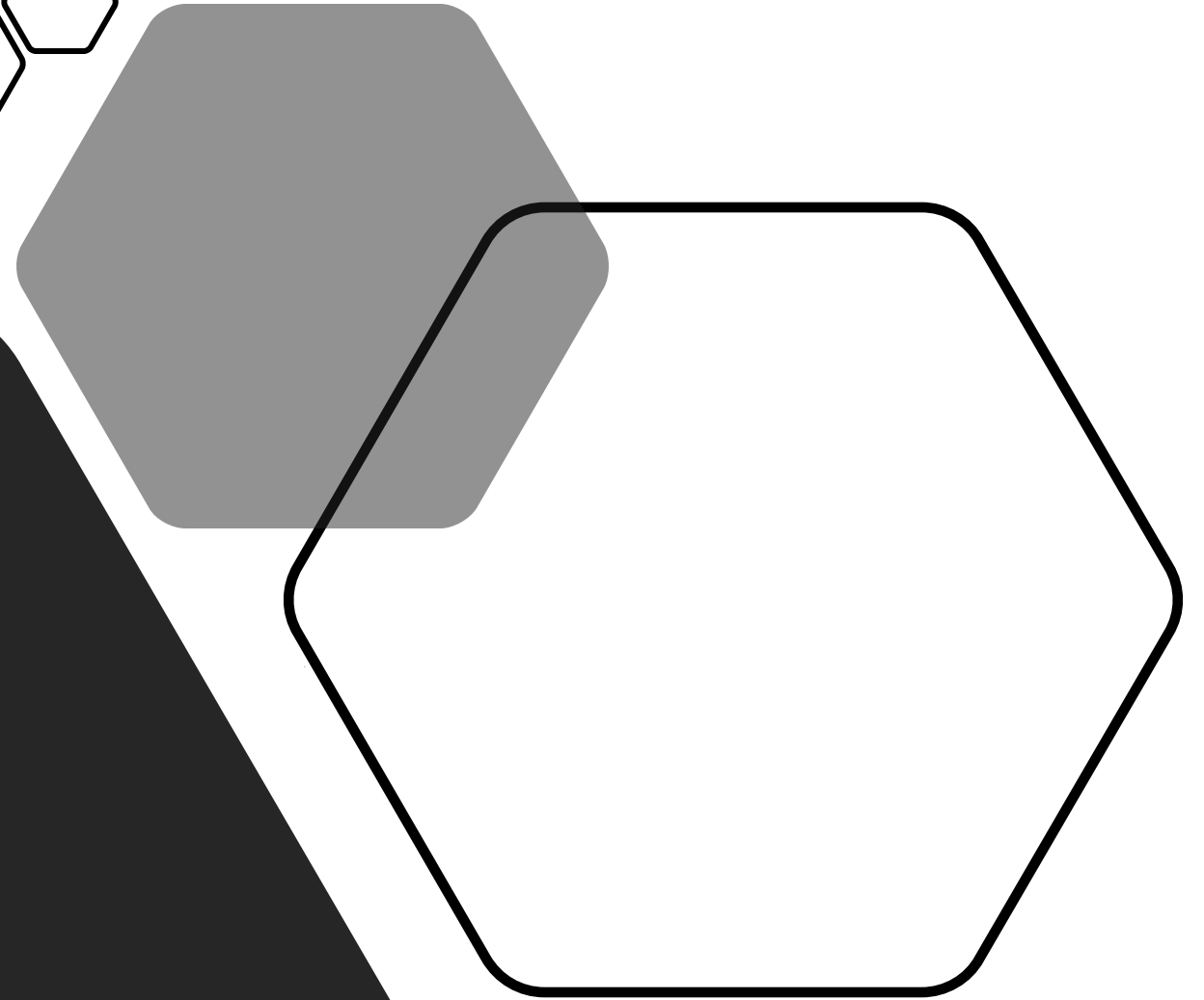
Διάγνωση

- ΣΕΛ με νευροψυχιατρικές εκδηλώσεις
- Εναρξη CYC 750mg/month με PZ 0,5mg/kg σε tapered dose → με ακούλουθη μεγάλη βελτίωση των συμπτωμάτων

Follow up



- Μετά την έκτη δόση CYC μεγάλη βελτίωση με πτώση ESR και φυσιολογικές τιμές SGOT, SGPT, γ-GT
- Χωρίς ψευδαισθήσεις υπό στενή ψυχιατρική παρακολούθηση
- Η ίδια η ασθενής είναι σε πολύ καλή κλινική κατάσταση



Take home message

- Polyautoimmunity – It's a thing!
- NPSLE – everything is nonspecific

