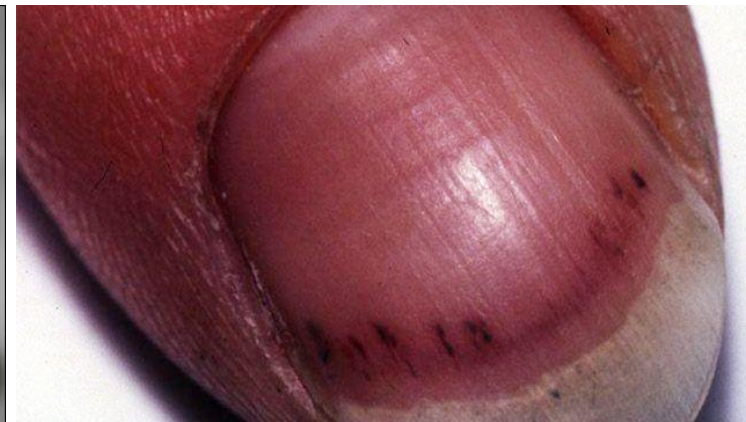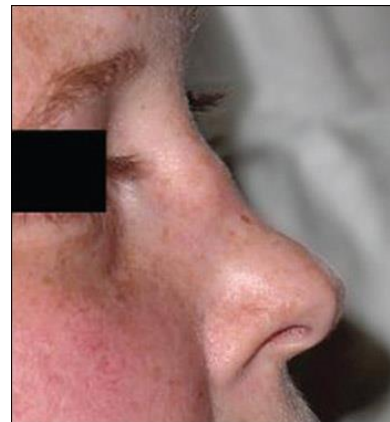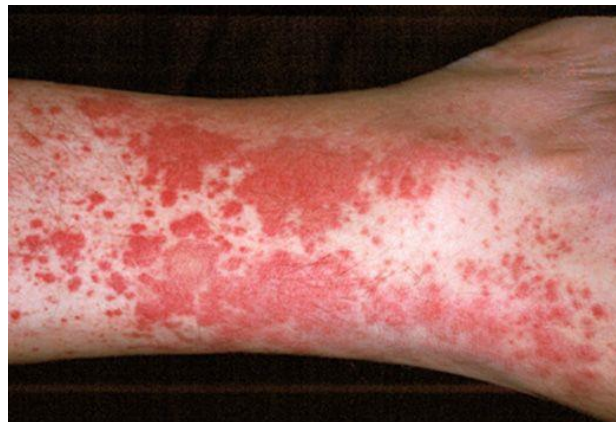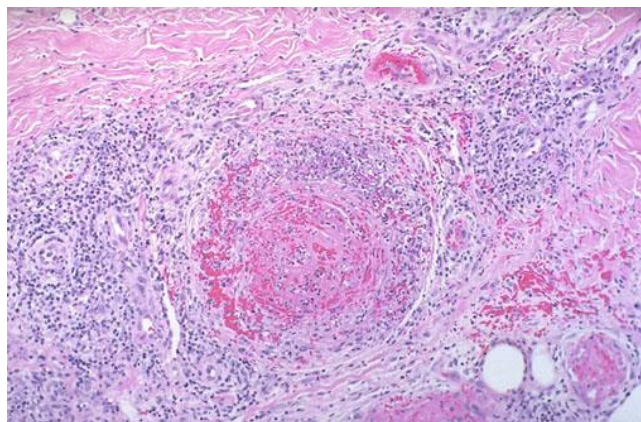


Εαρινές ημέρες
Ρευματολογίας

13-15 Μαΐου 2022

Xenia Poros Image Hotel
ΠΟΡΟΣ



Παθολογικές καταστάσεις που μιμούνται αγγειίτιδες

Χρήστος Κουτσιανάς MD, PhD

Ρευματολόγος - Ειδικός Παθολόγος, Ακαδημαϊκός υπότροφος, Μονάδα Κλινικής Ανοσολογίας - Ρευματολογίας, Β Πανεπιστημιακή Παθολογική Κλινική και Ομώνυμο Εργαστήριο ΓΝΑ «Ιπποκράτειο»

Honorary Consultant, Research & Development Department, The Dudley Group NHS Foundation Trust



NHS

The Dudley Group
NHS Foundation Trust

Σύγκρουση συμφερόντων

Δεν υπάρχει σύγκρουση συμφερόντων σχετική με αυτή την παρουσίαση

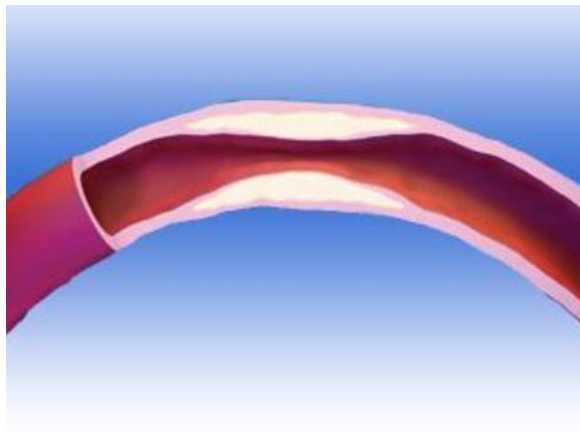
- Honoraria for lectures:
Roche, Genesis Pharma, Abbvie, Novartis, Genesis Pharma
 - Honoraria for advisory boards:
Genesis Pharma
 - Hospitality:
Eli-Lilly, Novartis, Viatris, UCB
 - Research:
Sub-investigator: Roche, UCB, Eli-Lilly, Novartis, BMS, Pfizer, Genesis Pharma, AMGEN, MSD, Abbvie
-

Αγγειίτιδες: Δυσκολίες στη διαφορική διάγνωση

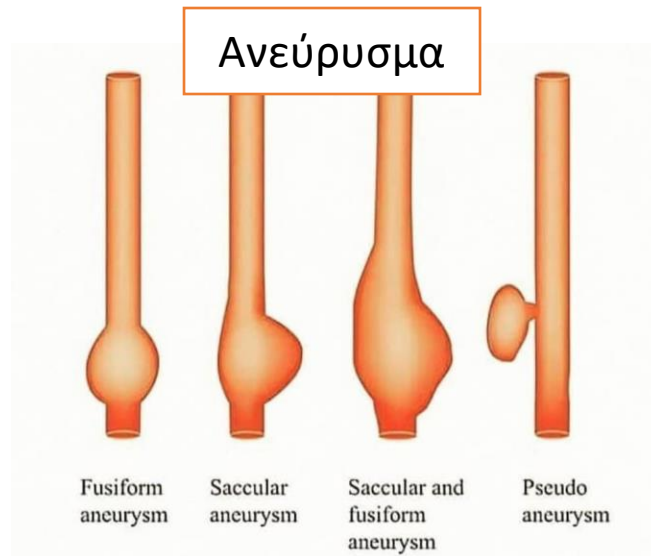


- Αγγειίτιδες: Ετερογενή νοσήματα
- Μη ειδικά σημεία και συμπτώματα
- Φλεγμονή του αγγειακού τοιχώματος
→ αγγειακή βλάβη
→ ισχαιμία οργάνου-στόχου

Στένωση



Ανεύρυσμα



Ρήξη



ΑΛΛΑ ... Υπάρχουν πολλές παθολογικές καταστάσεις που προκαλούν παρόμοιες εικόνες

Αγγειίτιδες: πώς να μη «χάσουμε» μια διαφορετική διάγνωση

- ✓ Το «καπέλο» του παθολόγου
- ✓ Σπάνιο νόσημα < σπάνια εκδήλωση συχνού νοσήματος
- ✓ “Ανοιχτό μυαλό”
- ✓ Χρόνος: πολύτιμος στη συλλογή απαραίτητων πληροφοριών / αποτελεσμάτων
- ✓ Θεραπευτικό κριτήριο





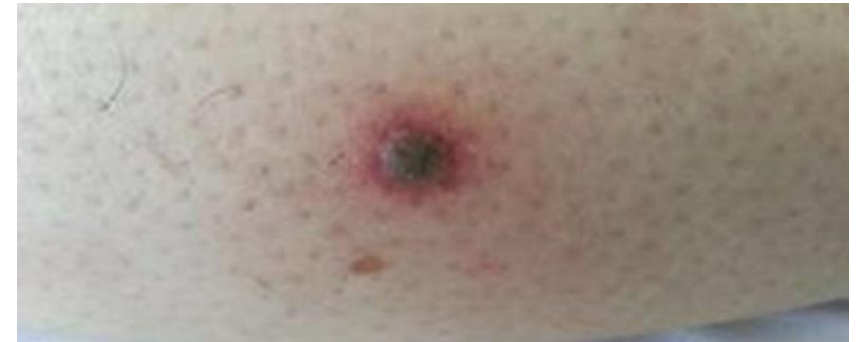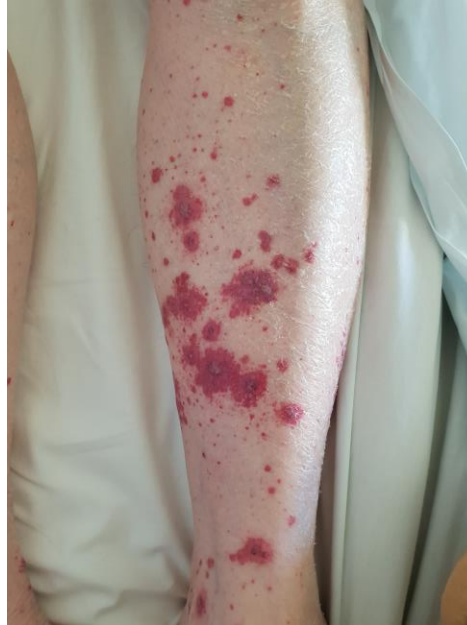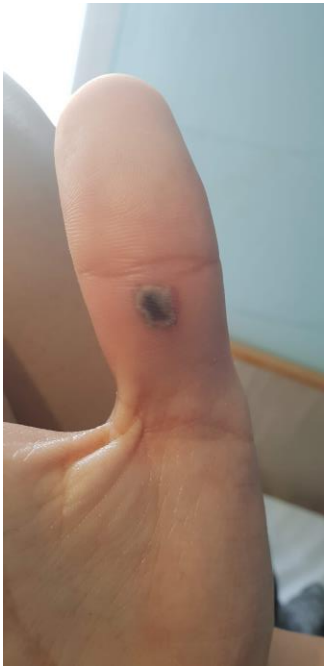Καταστάσεις που μιμούνται αγγειίτιδες (mimics)

Λοιμώξεις, λοιμώξεις, λοιμώξεις

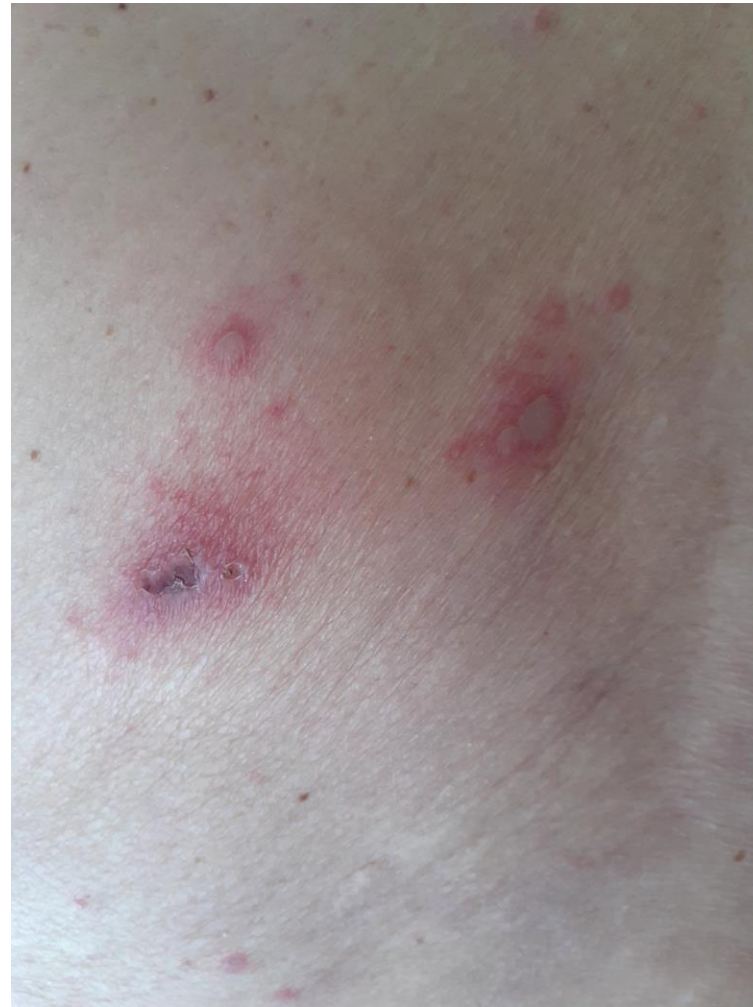
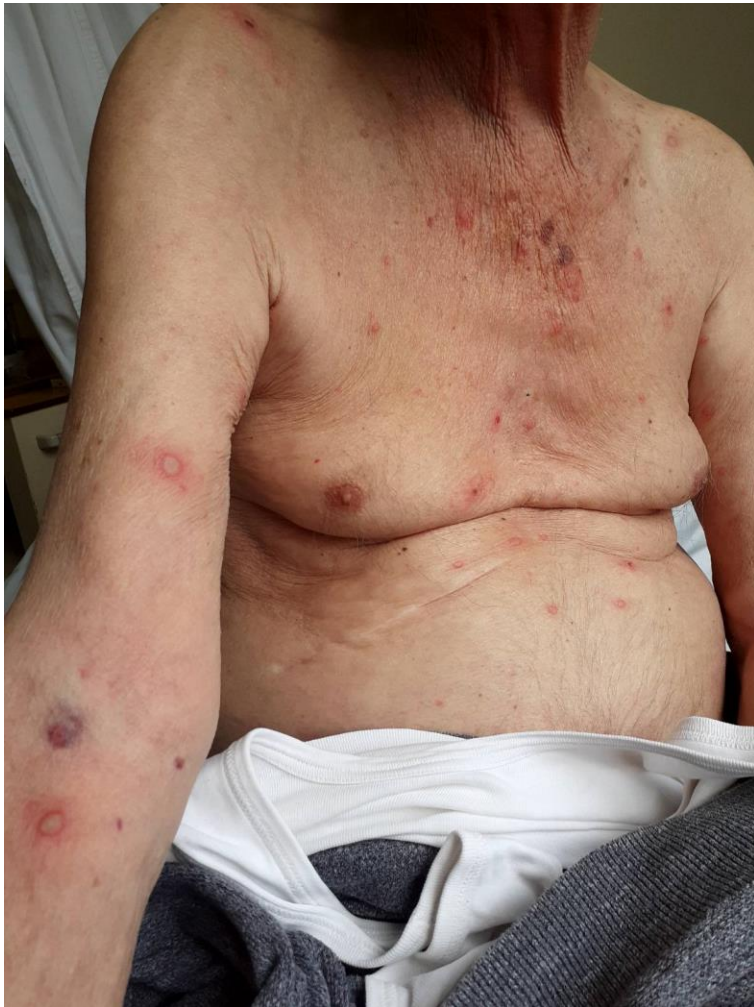
Η λοίμωξη από κάθε μικροοργανισμό μπορεί να μιμηθεί μια εικόνα αγγειίτιδας

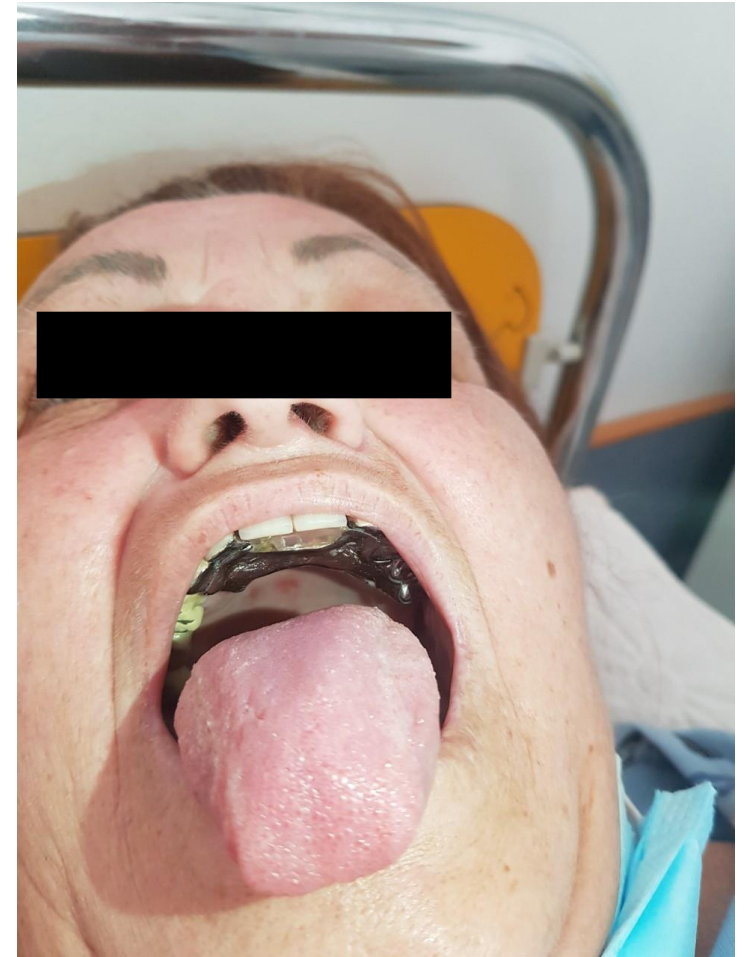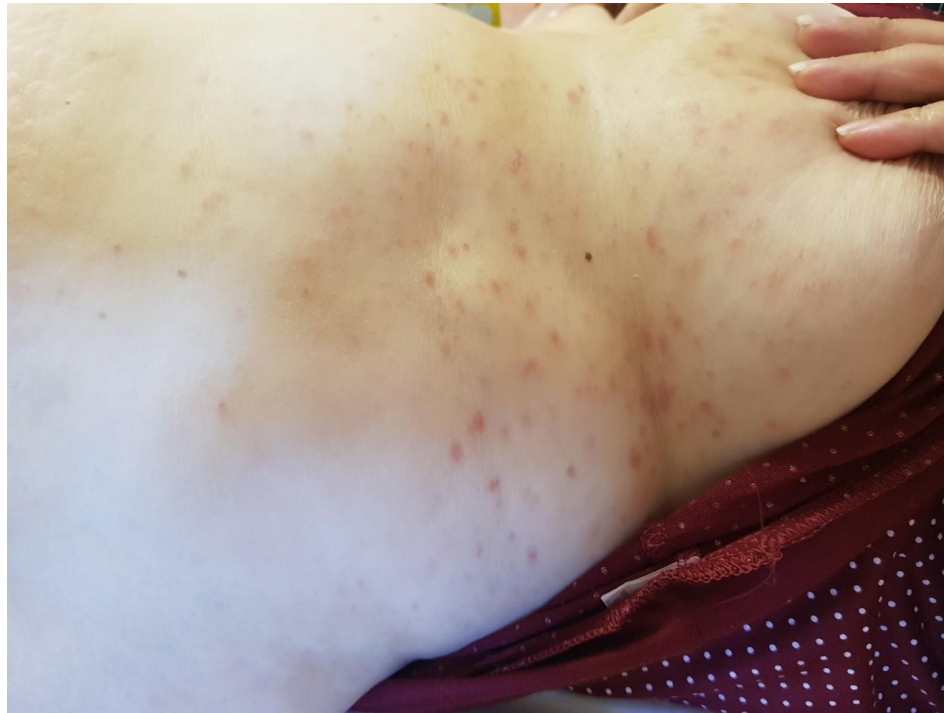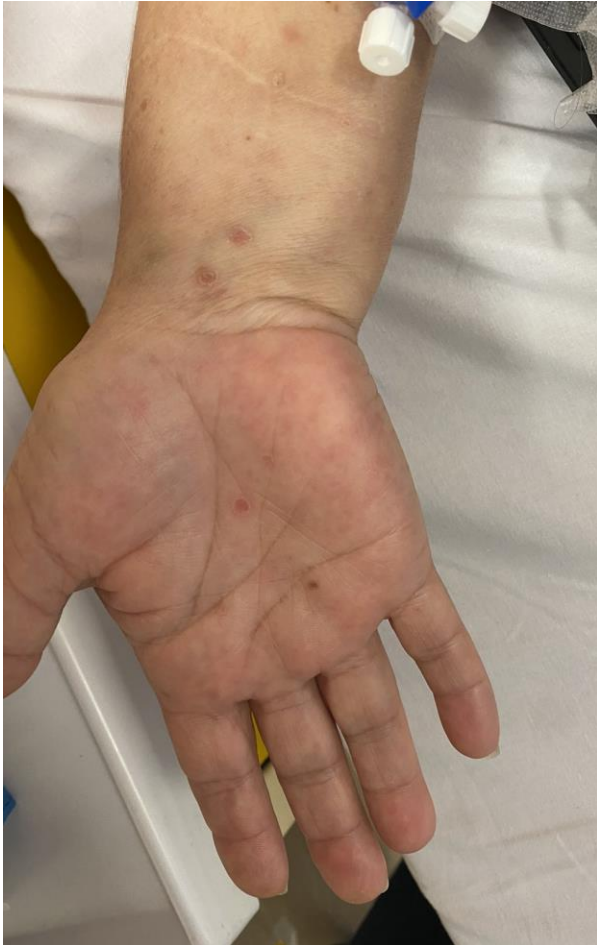- Βακτήρια
- Μύκητες
- Μυκοβακτηρίδια
- Παράσιτα
- Σπειροχαίτες
- Ιοί



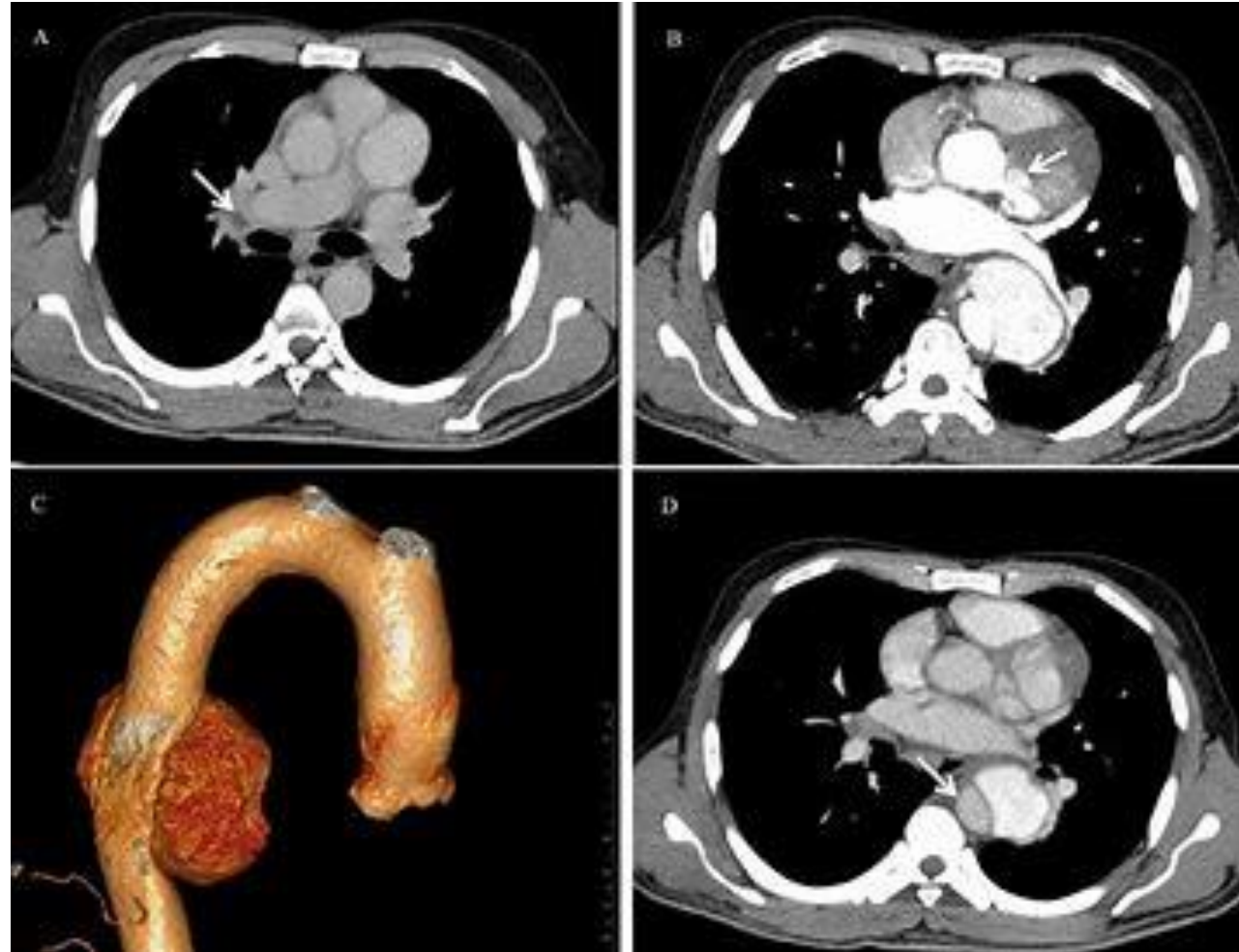Λοιμώξεις, λοιμώξεις, λοιμώξεις



Λοιμώξεις, λοιμώξεις, λοιμώξεις



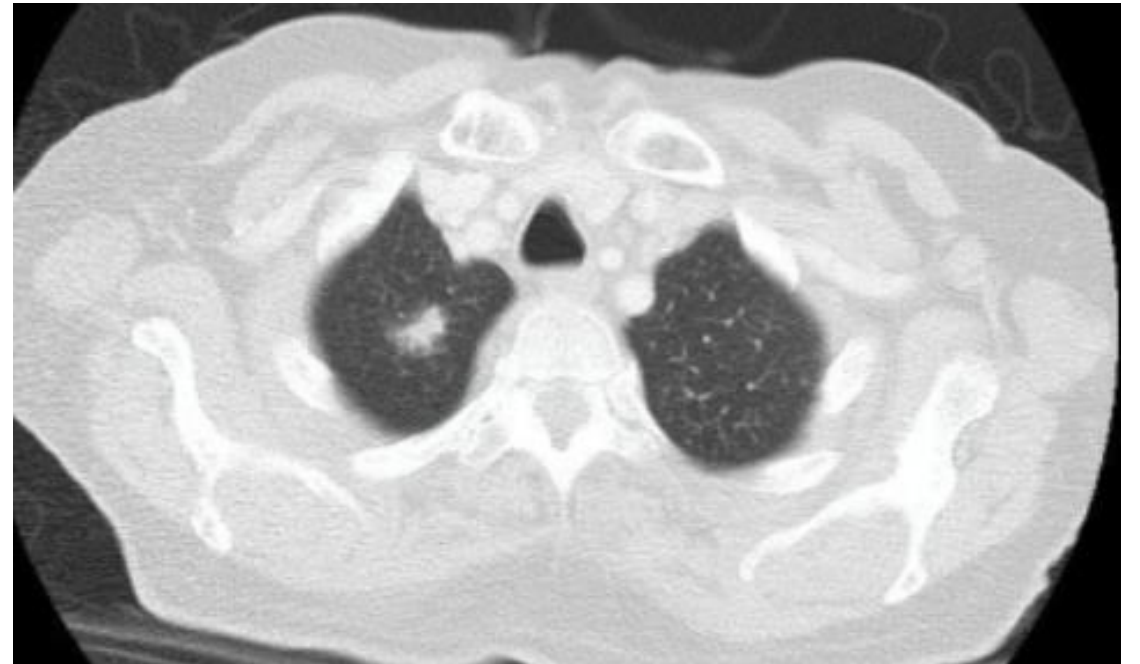
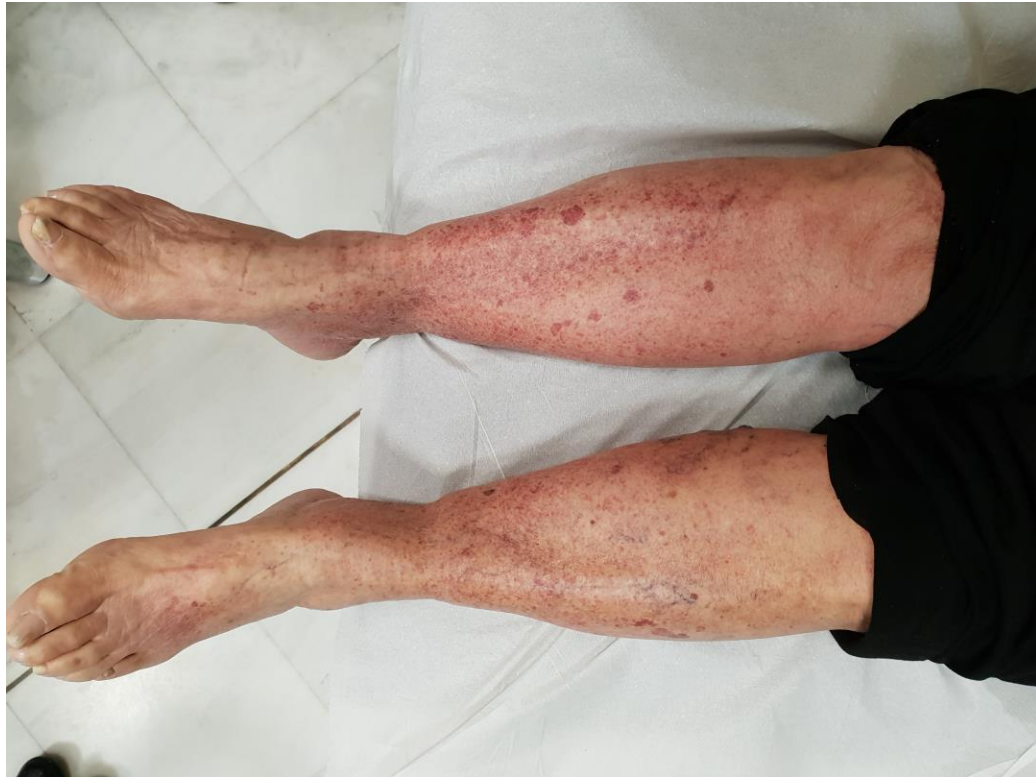Λοιμώξεις, λοιμώξεις, λοιμώξεις



Λοιμώξεις: παραγωγή ANCA

Reference	Infection	Total number of patients	Overall ANCA positivity, <i>n</i> (%)	c-ANCA, <i>n</i>	p-ANCA, <i>n</i>	Atypical ANCA, <i>n</i>	PR3, <i>n</i>	MPO, <i>n</i>
Aslangul <i>et al.</i> [12]	Infectious endocarditis	47	20 (43)	20	0	0	11	1
Mahr <i>et al.</i> [13]	Infectious endocarditis	109	20 (18)	14	6	0	4	4
Langlois <i>et al.</i> [14]	Infectious endocarditis	50	12 (24)	6	5	0	6	3
Flores-Suarez <i>et al.</i> [15]	Tuberculosis (Mexico)	45	20 (44)	16	4	0	15	3
Pradhan <i>et al.</i> [16]	Tuberculosis (India)	70	21 (30)	8	11	2	6	10
Teixeira <i>et al.</i> [17]	Tuberculosis (France)	67	7 (10)	3	0	4	1	0
Esquivel-Valerio <i>et al.</i> [18]	Tuberculosis (Mexico), pre-treatment	68	3 (4)*	1	2	0	0	0
	post-treatment	52	15 (29)	3	12	0	0	0
Sherkat <i>et al.</i> [19]	Tuberculosis (Iran)	32	9 (28)	1	8	0	1	7
Lima <i>et al.</i> [20]	Tuberculosis (Brazil)	50	0 (0)	0	0	0	0	0
Huan <i>et al.</i> [21]	Tuberculosis (China)	103	5 (5)	0	5	0	0	2
Calhan <i>et al.</i> [22]	Chronic Hepatitis B	87	27 (31)	5	3	0	7	2
Hermann <i>et al.</i> [23]	Parvovirus	50	3 (6)	Not reported	Not reported	Not reported	3	2
Hermann <i>et al.</i> [23]	Epstein–Barr virus	51	3 (6)	0	3	0	0	

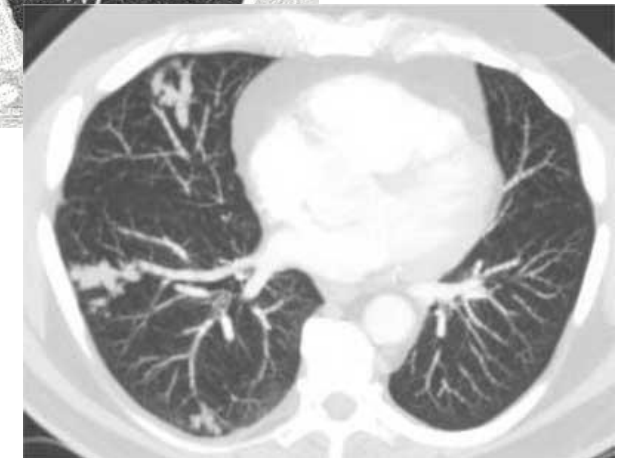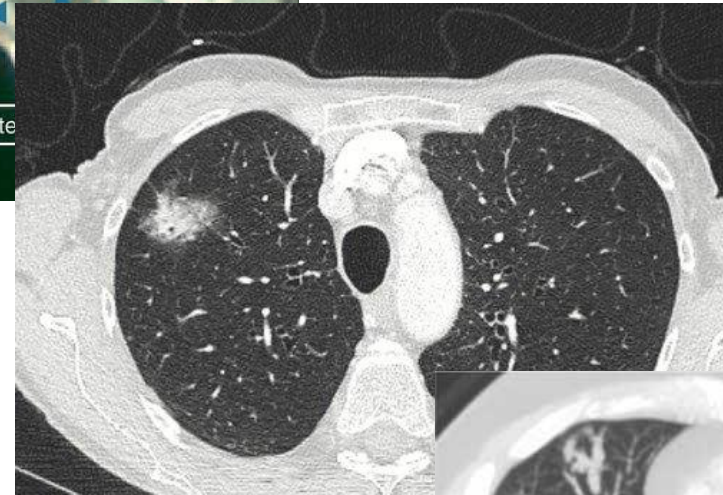
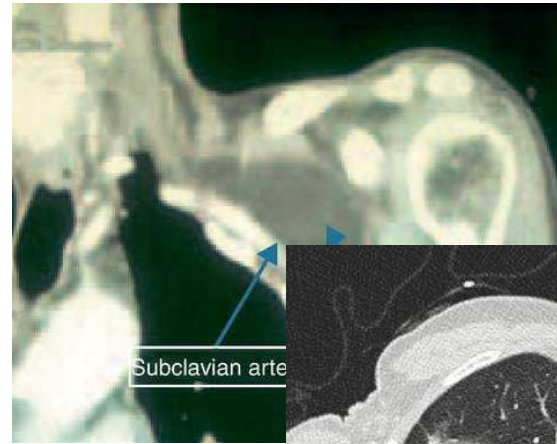Κακοήθεια



MALT-lymphoma and associated cryoglobulinaemic vasculitis

Κακοήθεια: μπορεί να μιμηθεί αγγειίτιδα με πολλούς τρόπους

- ✓ Αγγειακή απόφραξη
- ✓ Όζος που να μιμείται κοκκιωματώδη νόσο
- ✓ Εμβολή από κακοήθη κύτταρα
- ✓ Συστηματικά συμπτώματα
- ✓ «Παρανεοπλασματικό» σύνδρομο

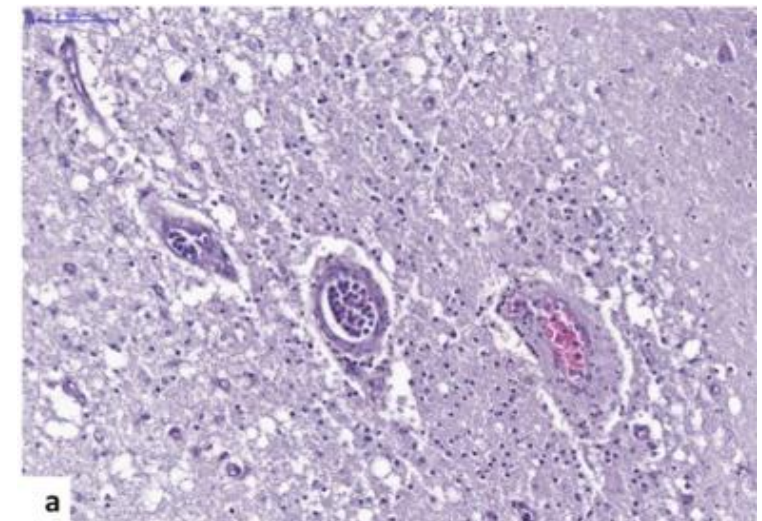
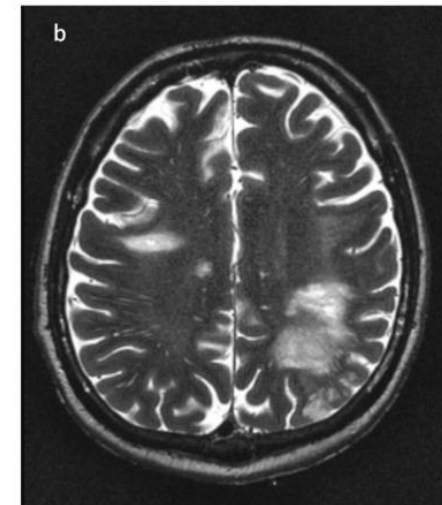
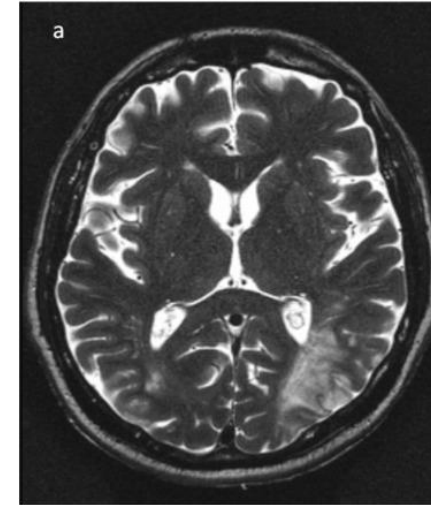
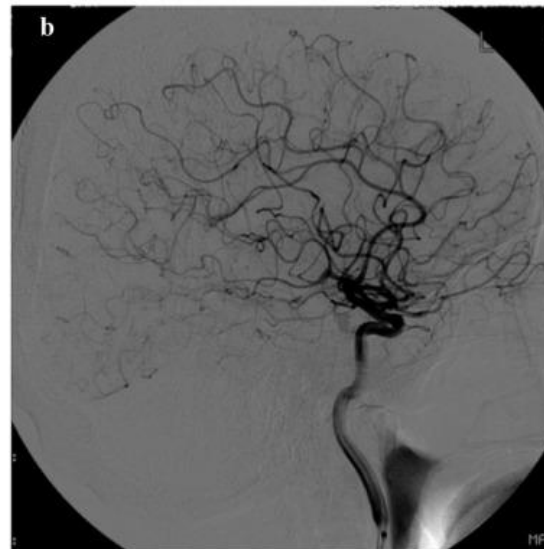
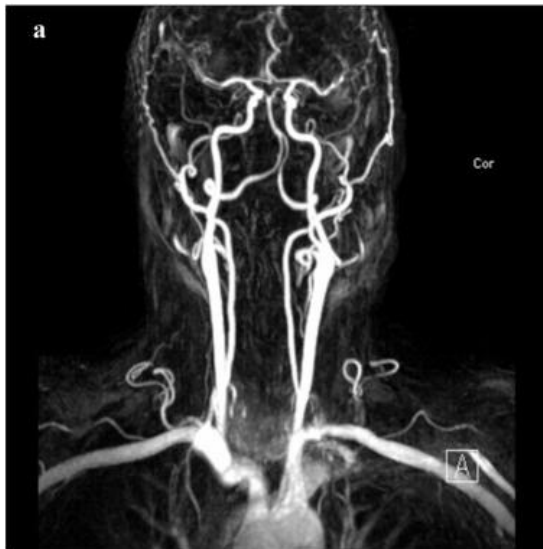


Κακοήθεια: μπορεί να μιμηθεί αγγειίτιδα με πολλούς τρόπους

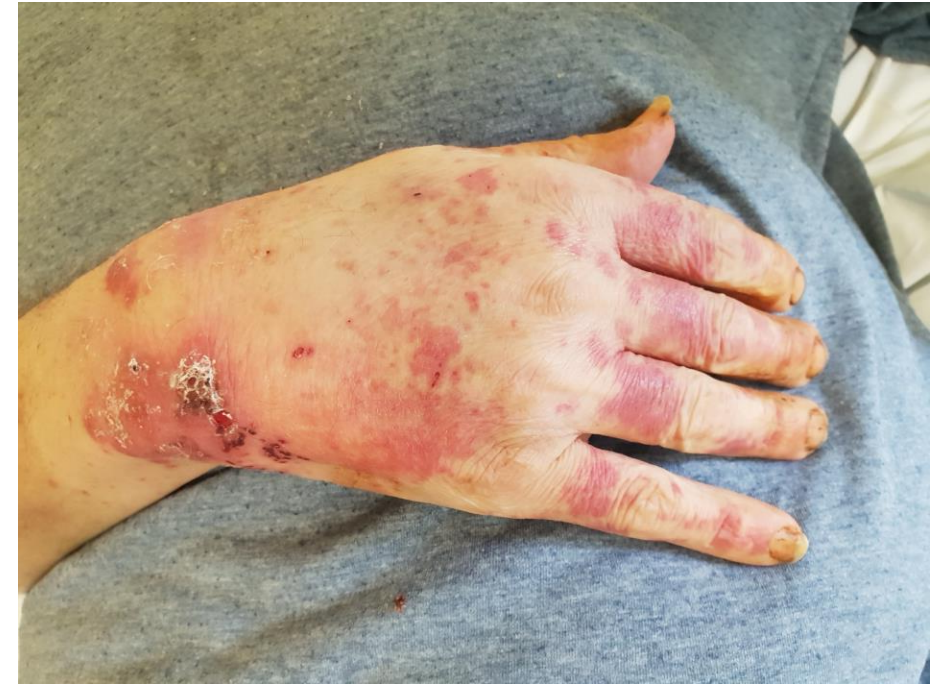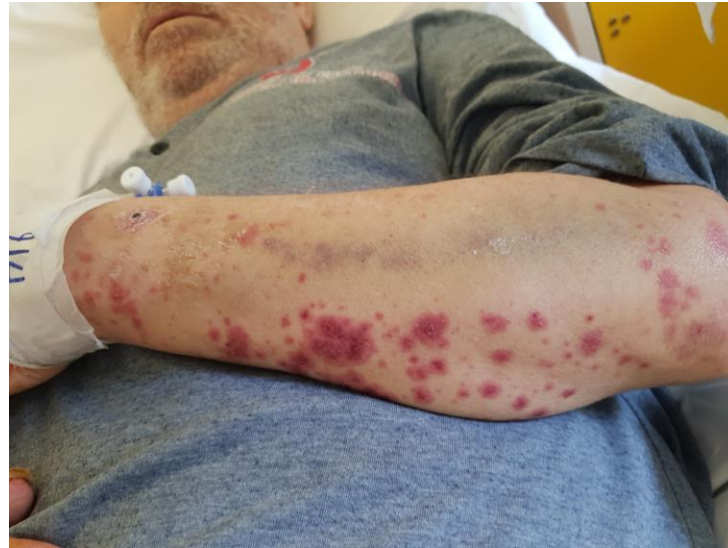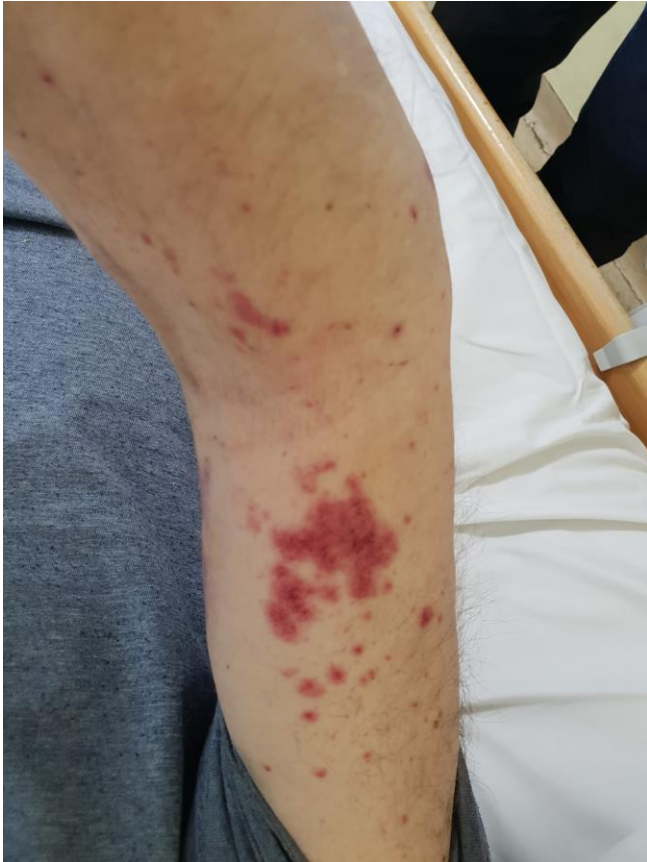- ✓ Ενδαγγειακό λέμφωμα από μεγάλα κύτταρα (intravascular large cell lymphoma, ILCL)

60 – 70 έτη

- συστηματικά συμπτώματα
- ΚΝΣ: ταχέως εξελισσόμενη νευρολογική συνδρομή
- Δερματικές βλάβες

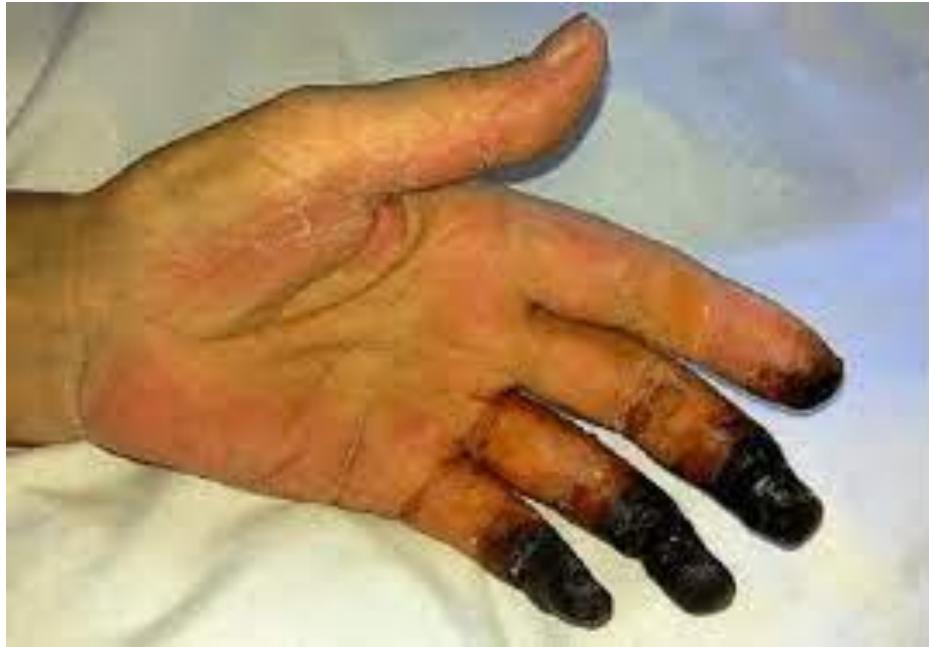

Φάρμακα: αγγειίτιδα εξ υπερευαισθησίας

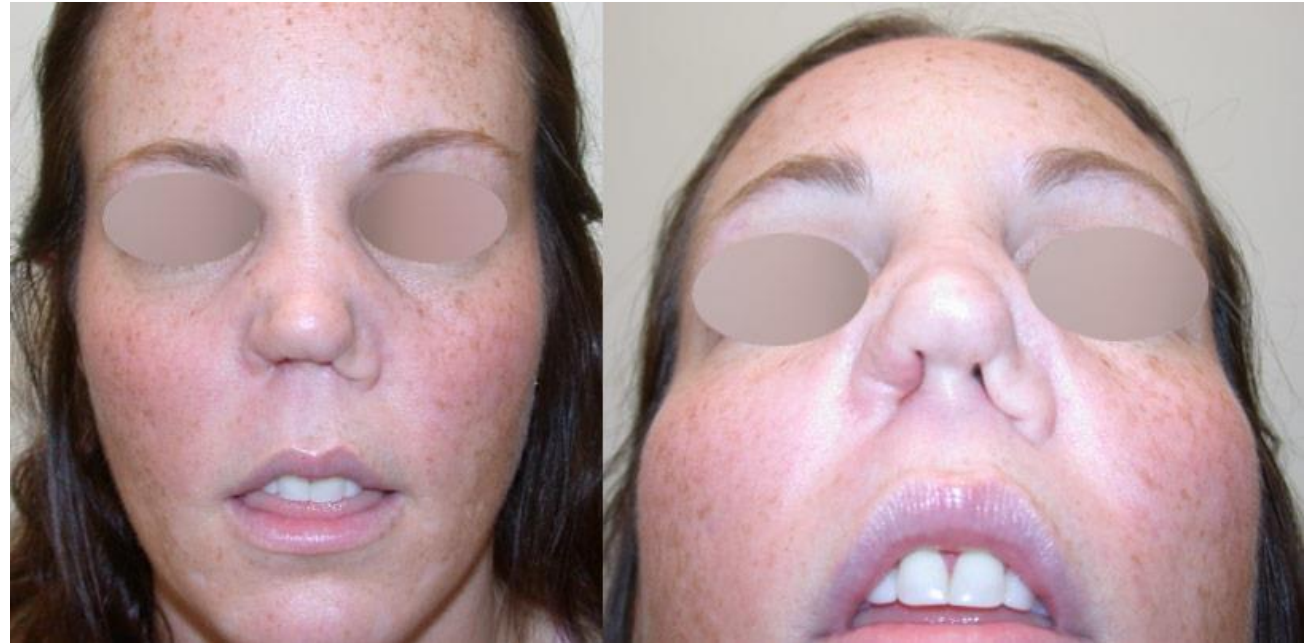

**Σχεδόν όλες οι κατηγορίες φαρμάκων έχουν συσχετιστεί
με εικόνα αγγειίτιδας**

Φάρμακα: μιμητές αγγειίτιδας

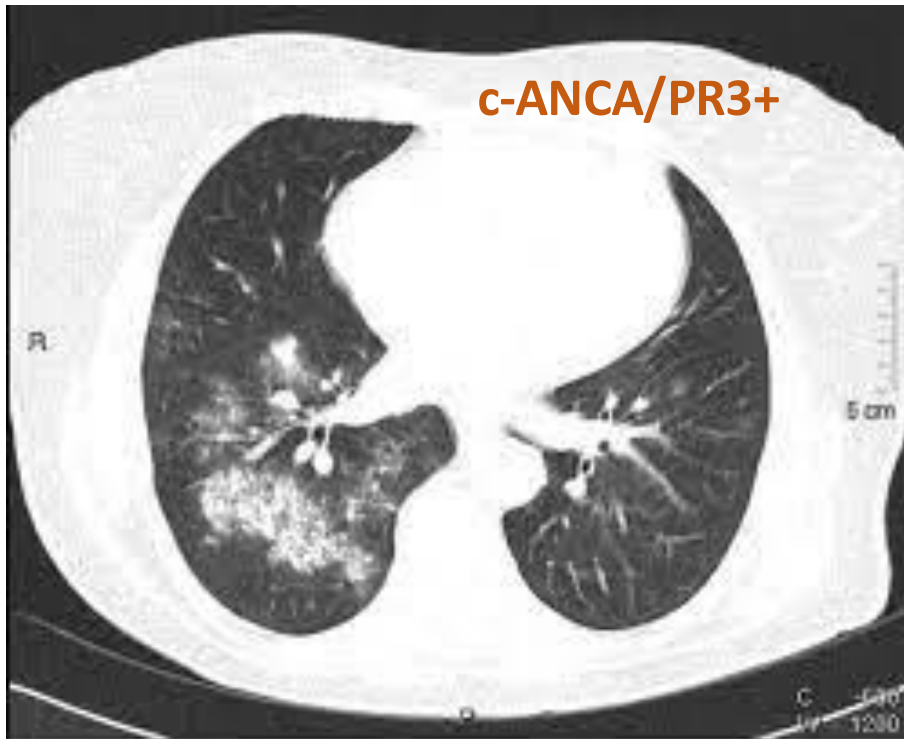


Ισχαιμία από νορεπινεφρίνη
Συμπαθομιμητικά φάρμακα και αγγειόσπασμος



Cocaine + levamisole: καταστροφή του ρινικού
χόνδρου μιμούμενη ANCA αγγειίτιδα

Φάρμακα: ANCA αγγειίτιδα



PTU-induced ANCA αγγειίτιδα (GPA)

Παραγωγή ANCA αντισωμάτων σχετιζόμενη με φάρμακα:

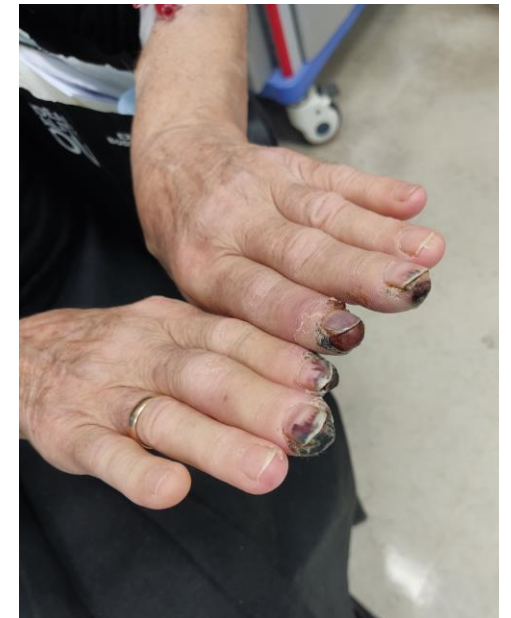
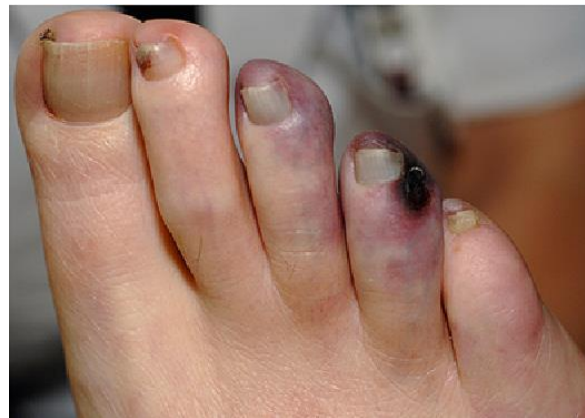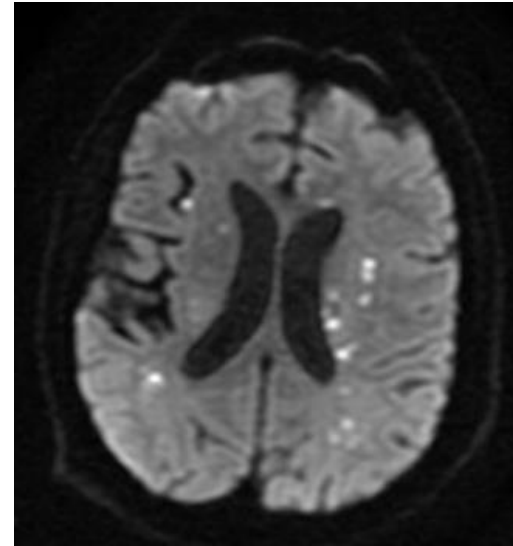
- Οροθετικότητα χωρίς νόσο
- Κλινική ANCA-αγγειίτιδα

Drug	No. of ICSRs	No. (%) fatal reactions	IC ₀₂₅ /IC	ROR (95% CI)	Time from introduction of the drug to onset of AAV, median (Q1-Q3) days/no. with data available
Hydralazine	208	19 (9)	8.2/8.4	2,683.5 (2,269.3-3,173.3)	1,277/1
Propylthiouracil	108	4 (4)	7.2/7.5	1,201.5 (974.8-1,480.9)	1,003 (425-1,959)/19
Thiamazole	40	5 (13)	5.2/5.6	138.7 (100.7-191.1)	411 (58-966)/6
Sofosbuvir	46	0 (0)	4.9/5.3	74.6 (55.3-100.8)	NA
Minocycline	17	0 (0)	3.8/4.6	72.4 (44.7-117.3)	NA
Carbimazole	6	0 (0)	2.0/3.4	44.9 (20.1-100.4)	92/1
Mirabegron	7	2 (29)	1.5/2.7	11.1 (5.3-23.3)	291 (289-415)/3
Nintedanib	6	2 (33)	1.4/2.8	14.2 (6.3-31.7)	56 (36-132)/4
Penicillamine	4	1 (25)	1.4/3.1	170.3 (63.5-456.3)	NA
Influenza vaccine	29	2 (7)	1.3/1.9	4.1 (2.8-6.0)	24 (20-26)/7
Allopurinol	7	2 (29)	1.2/2.4	8.0 (3.8-16.8)	NA
Rifampicin	7	2 (29)	0.6/1.9	4.7 (2.2-9.8)	NA
PEGylated interferon alfa-2b	4	0 (0)	0.3/2.1	7.0 (2.6-18.6)	98/1
Montelukast	4	4 (100)	0.2/1.9	5.8 (2.2-15.5)	NA
Rosuvastatin	6	0 (0)	0.1/1.5	3.4 (1.5-7.5)	NA

Εμβολική νόσος

When to consider?

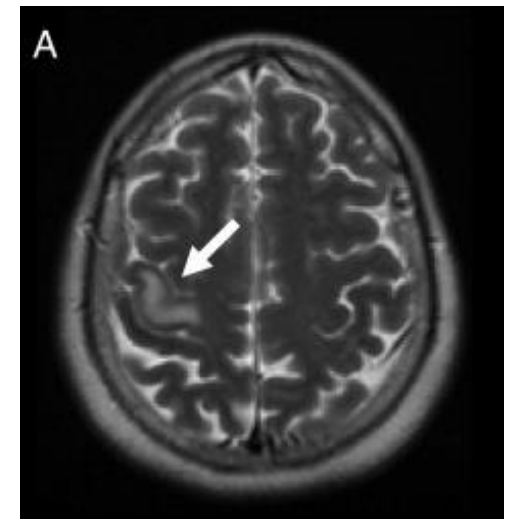
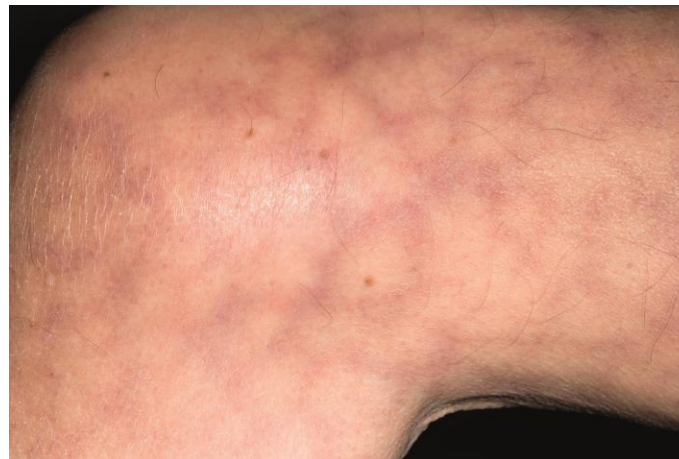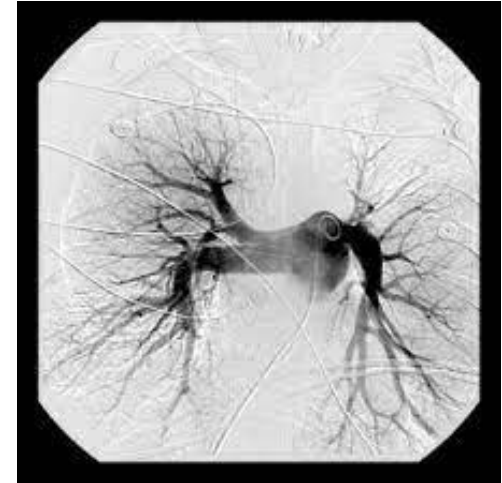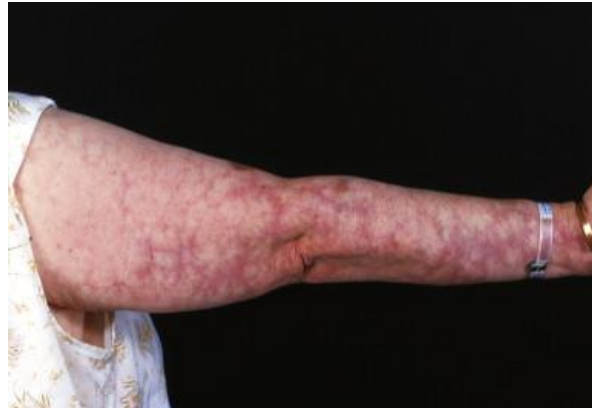- ☑ Αγγειακά εγκεφαλικά επεισόδια
- ☑ Έμφρακτα νεφρών, οργάνων κοιλίας, άλλων
- ☑ Βλάβες δέρματος
- ☑ Έμφρακτα δακτύλων / γάγγραινα
- ☑ Ακροκυάνωση



Θρομβωτική νόσος: υπερπηκτικές καταστάσεις (επίκτητες / κληρονομικές)

When to consider?

- ☑ Αγγειακά εγκεφαλικά επεισόδια
- ☑ Έμφρακτα νεφρών, οργάνων κοιλίας, άλλων
- ☑ Βλάβες δέρματος
- ☑ Livedo reticularis
- ☑ Έμφρακτα δακτύλων / γάγγραινα
- ☑ Κεφαλαλγία

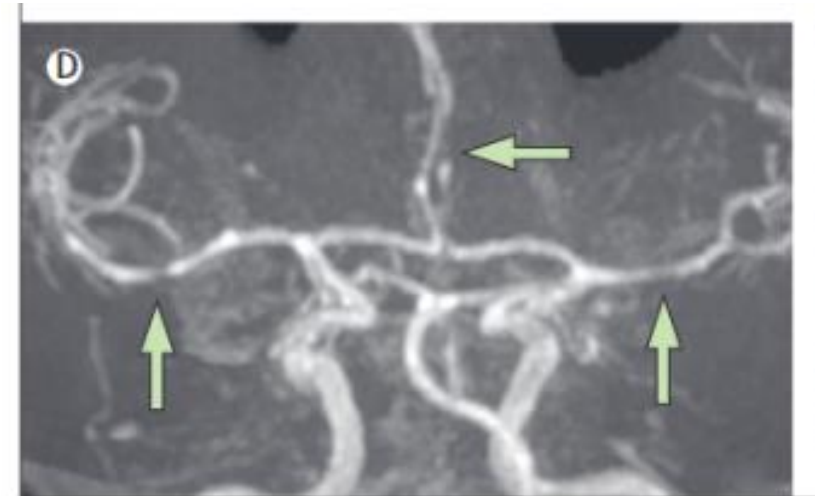
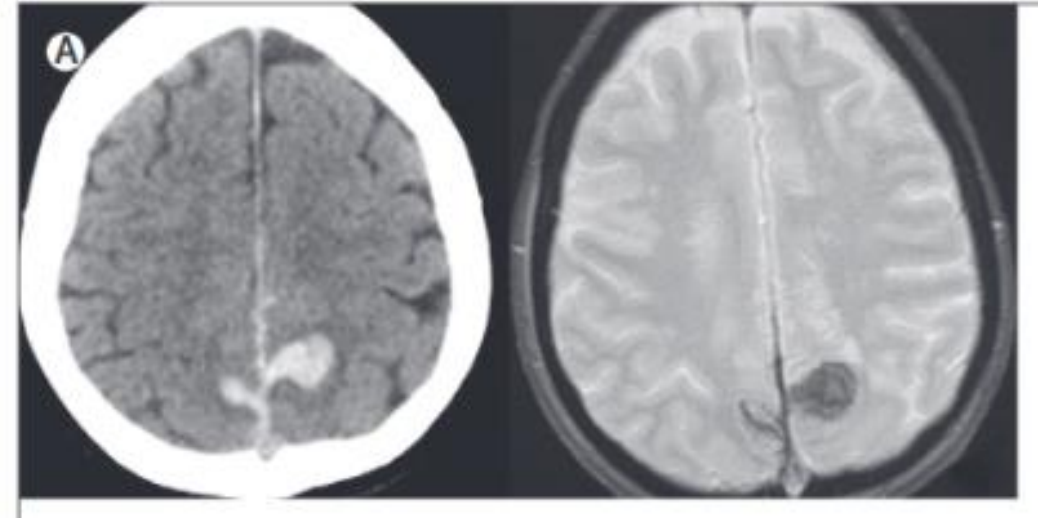


Reversible Cerebral Vasoconstriction Syndrome, RCVS

Γυναίκα 38 ετών
Οξείας έναρξης κεφαλαλγία
Σύγχυση, ναυτία, φωτοφοβία

MRI: αιματώματα στους ινιακούς λοβούς και
υπαραχνοειδής αιμορραγία

MRA: τμηματικές στενώσεις στις μέσες και πρόσθιες
εγκεφαλικές αρτηρίες

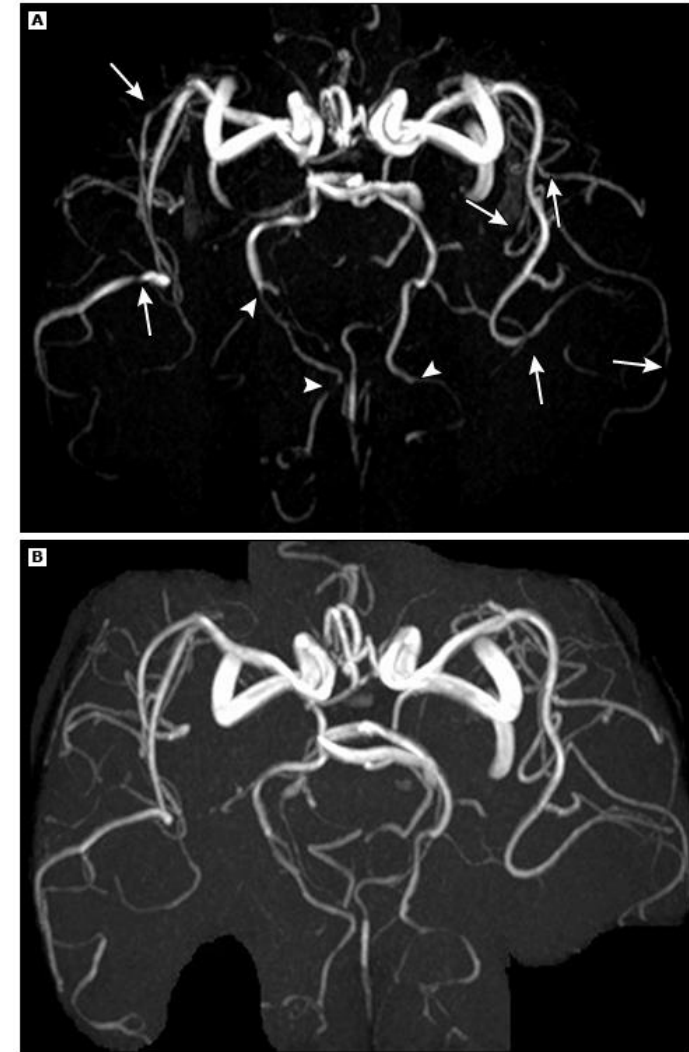


Reversible Cerebral Vasoconstriction Syndrome, RCVS

Table 1. RCVS Clinical Findings

Clinical characteristics
Thunderclap headache/severe recurrent headache
Cerebral vasoconstriction in at least 2 different arteries
Resolution of vasoconstriction by 3 mo
Common precipitants
Cannabis, binge alcohol consumption, cocaine
Selective serotonin reuptake inhibitors, noradrenergic and selective serotonergic antidepressants, nasal decongestants, steroids, ergots, triptans, nicotine patches, epinephrine, interferon alpha, cyclosporine, sulprostone
Postpartum, vascular dissection, surgical manipulation
Complications/associated imaging findings
Posterior reversible encephalopathy syndrome, convexity subarachnoid hemorrhage, intracerebral hemorrhage, ischemic infarction, seizure

RCVS indicates reversible cerebral vasoconstriction syndrome.

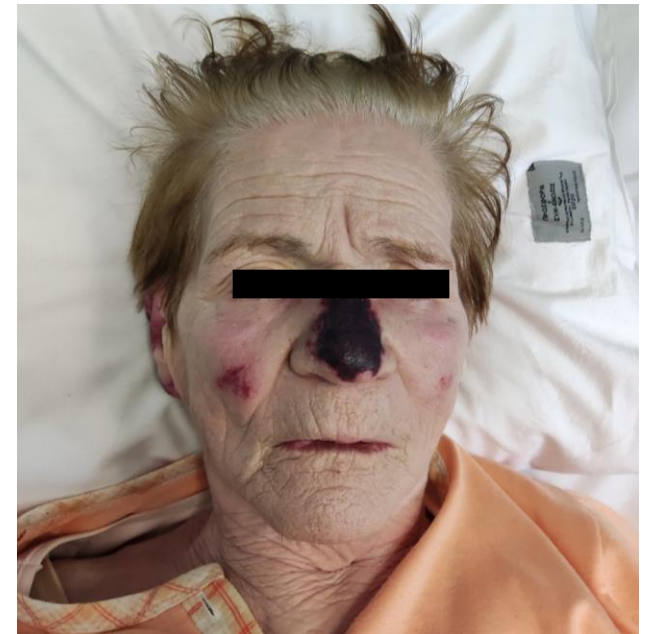
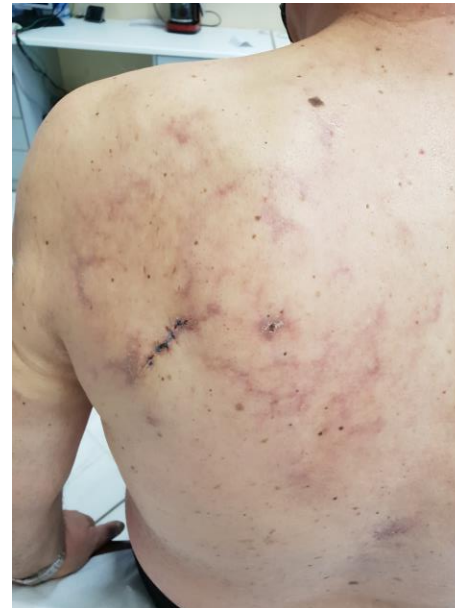
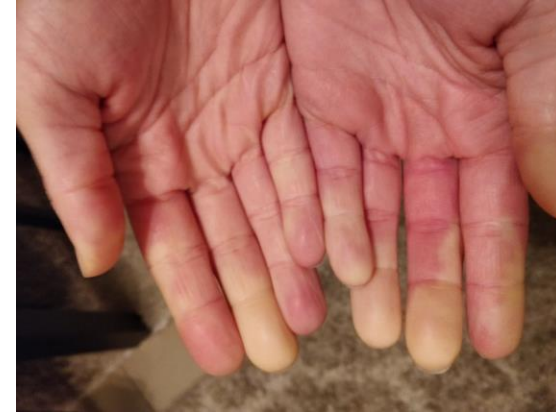RCVS vs Primary Angiitis CNS

	RCVS	PACNS
Έναρξη	Αιφνίδια	Υποξεία, σταδιακή
Κεφαλαλγία	Κεραυνοβόλος	Συχνή, άλλα όχι τόσο επεισοδιακή
Νευρολογική επιδείνωση	Οξεία	Σταδιακή
ENY	Φυσιολογικό	Φλεγμονώδη στοιχεία
MRI	Έμφρακτα μίας ηλικίας	Πολλαπλά έμφρακτα, βαθιάς εντόπισης και ποικίλης ηλικίας
MRA	Περισσότερο συμμετρικές στενώσεις των αγγείων	Ασύμμετρες στενώσεις, Σκιαγραφική ενίσχυση του τοιχώματος των ενδοεγκεφαλικών αγγείων
Έκβαση	Σχετικά γρήγορη βελτίωση (εντός ημερών) ? Απάντηση στη νιμοδιπίνη	Επιμονή και σταδιακή επιδείνωση συμπτωμάτων

Αγγειοσύσπαση, αγγειόσπασμος, απόφραξη

- ✓ Φαινόμενο Raynaud
- ✓ Livedo reticularis/racemosa
- ✓ Φάρμακα (cocaine, sympathomimetics, others)
- ✓ Τραύμα
- ✓ Ψυχροσυγκολλητίνες
- ✓ Ακτινοβολία

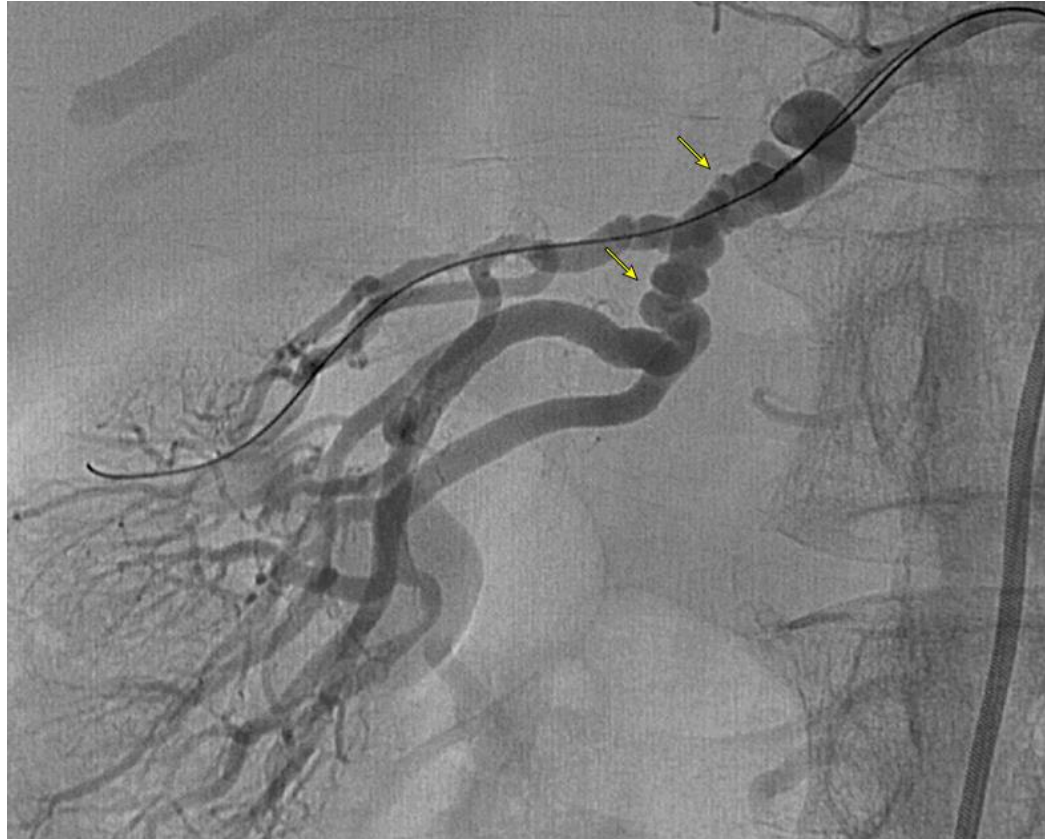

Ινοµυϊκή δυσπλασία (Fibromuscular dysplasia, FMD)

Γυναίκα 46 ετών

Δευτεροπαθής υπέρταση
Άλγος πλάγιας οσφύος

Φυσιολογικοί δείκτες φλεγμονής
Χωρίς συστηματικά συμπτώματα



Ινοµυϊκή δυσπλασία (Fibromuscular dysplasia, FMD)

Μη φλεγμονώδης, μη αρτηριοσκληρωτική νόσος

- Στένωση
- Απόφραξη
- Ανευρυσματική διάταση
- Υπερελίκωση
- Διαχωρισμός
αρτηριακών αγγείων

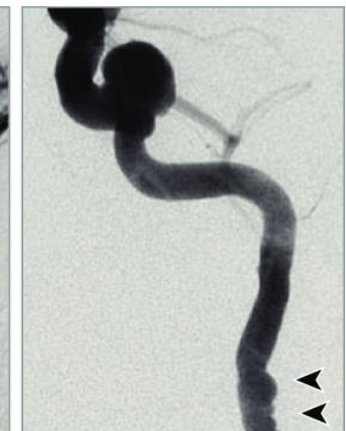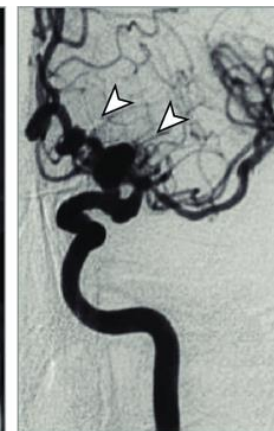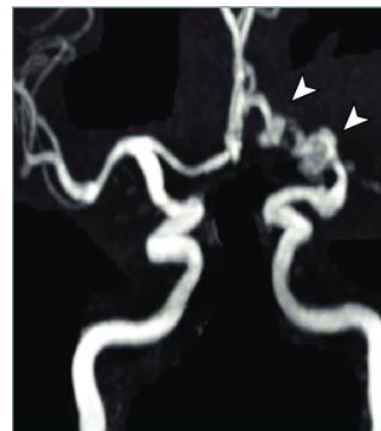
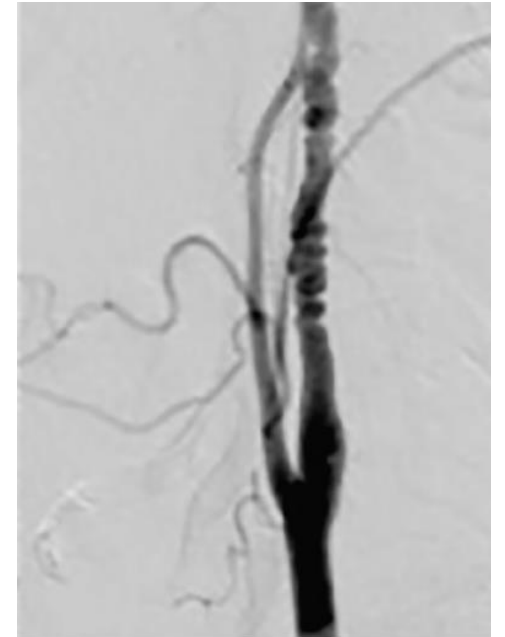
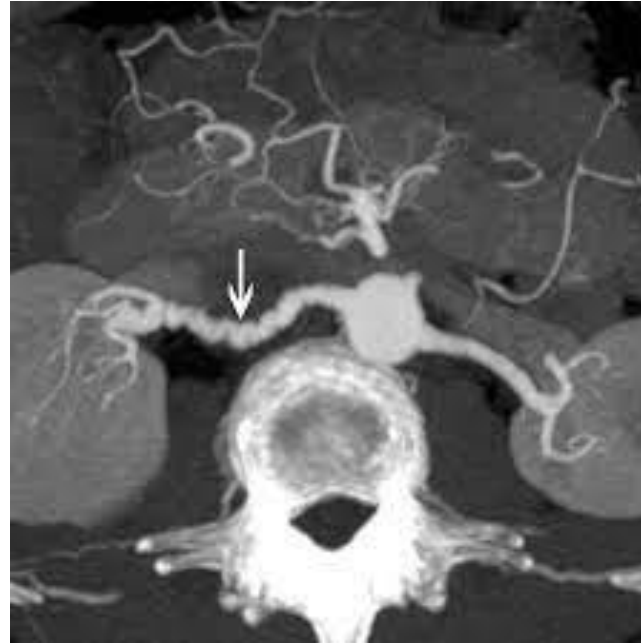
2 στους 3 ασθενείς πολλαπλά αγγεία

75-80% νεφρικές αρτηρίες

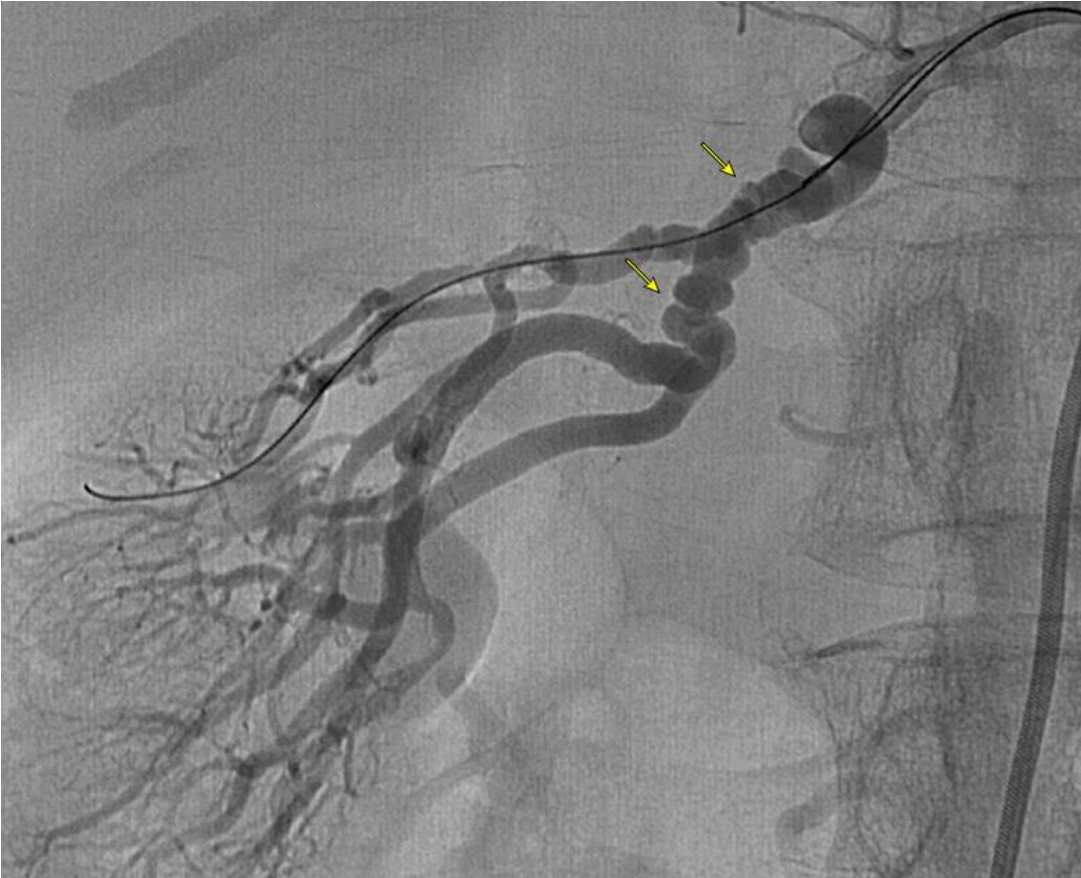75% εξωκρανιακές αρτηρίες ΚΝΣ

Ισχαιμία (ΑΕΕ, ρήξη ανευρύσματος, αιφνίδιος θάνατος)

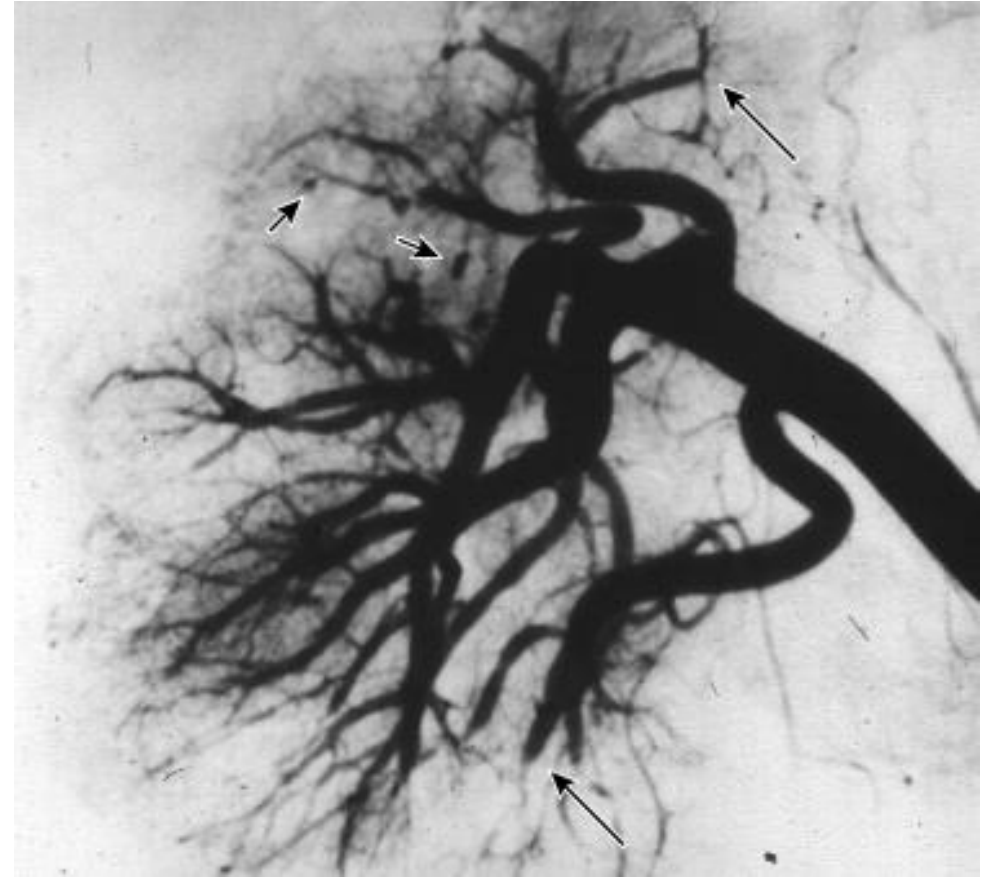
Νεφραγγειακή υπέρταση



FMD vs PAN



“String of beads”

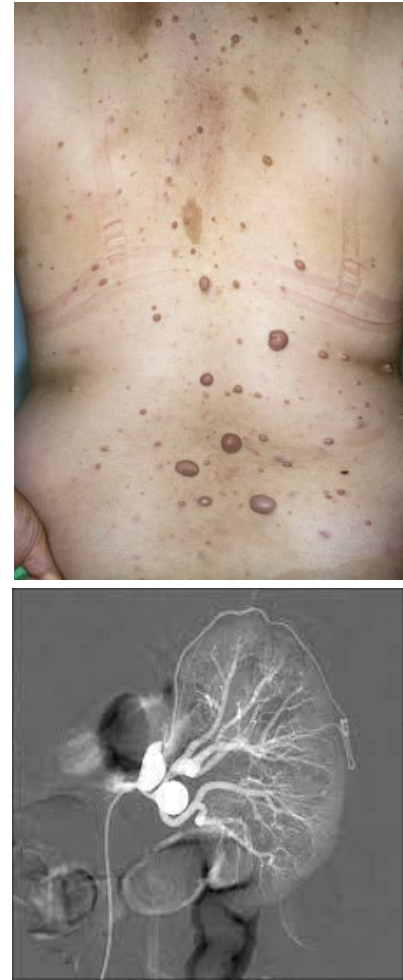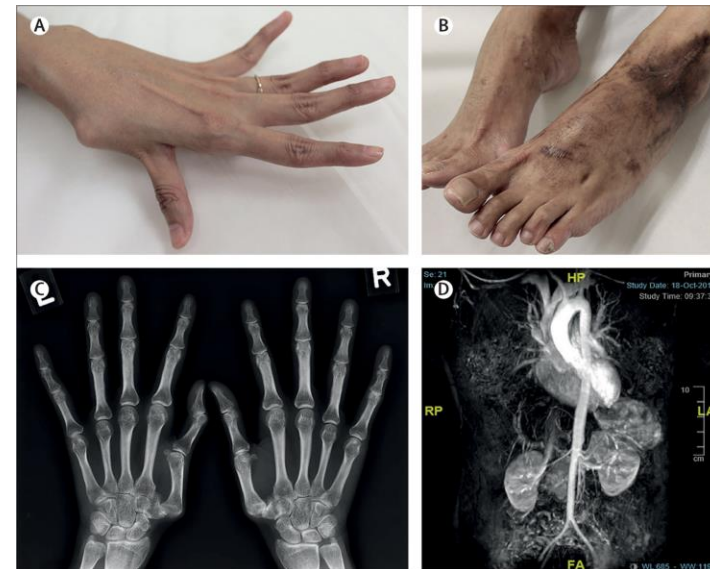

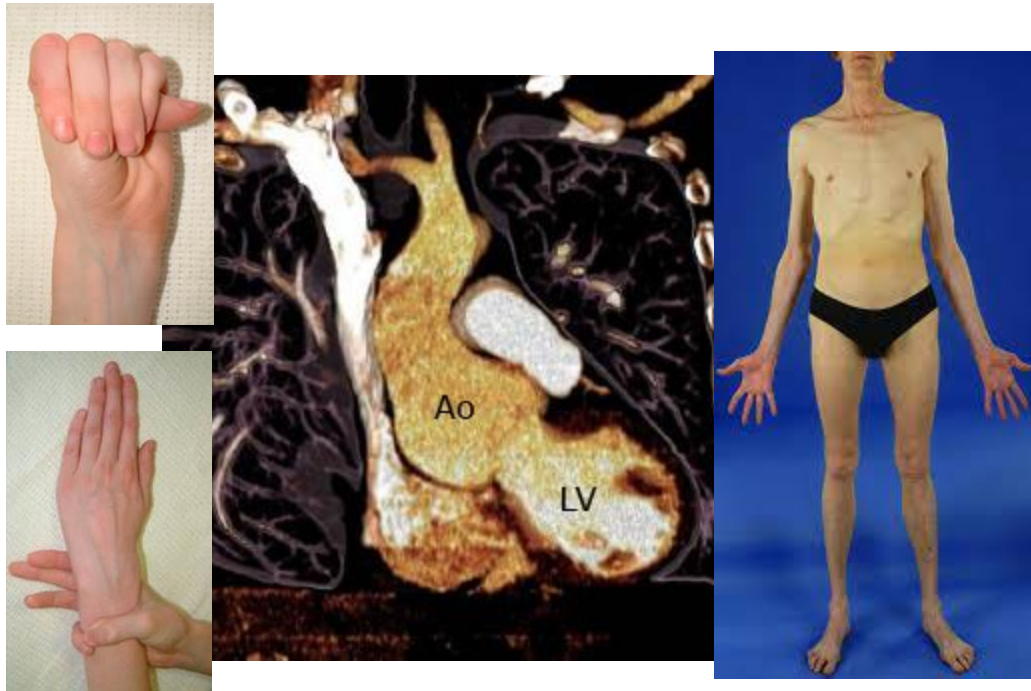
microaneurysms

Άλλες αγγειοπάθειες

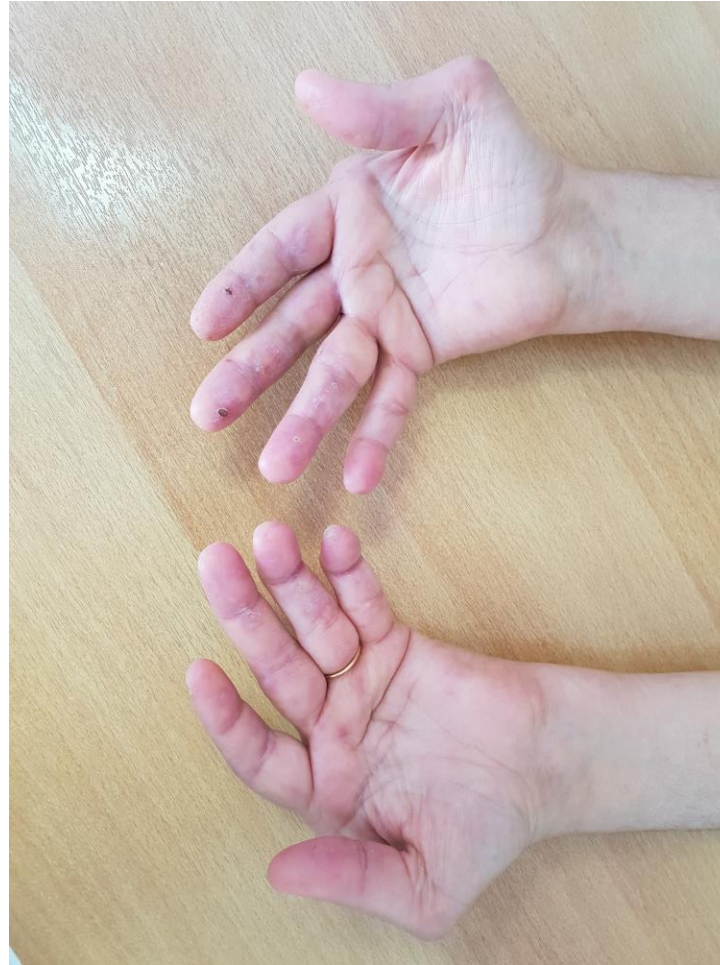
Παθήσεις αορτής / μεγάλων αγγείων οφειλόμενες σε γενετικά νοσήματα

- Ehlers Danlos type IV (vascular type)
- Marfan's syndrome
- Neurofibromatosis
- Loeys-Dietz syndrome (LDS)

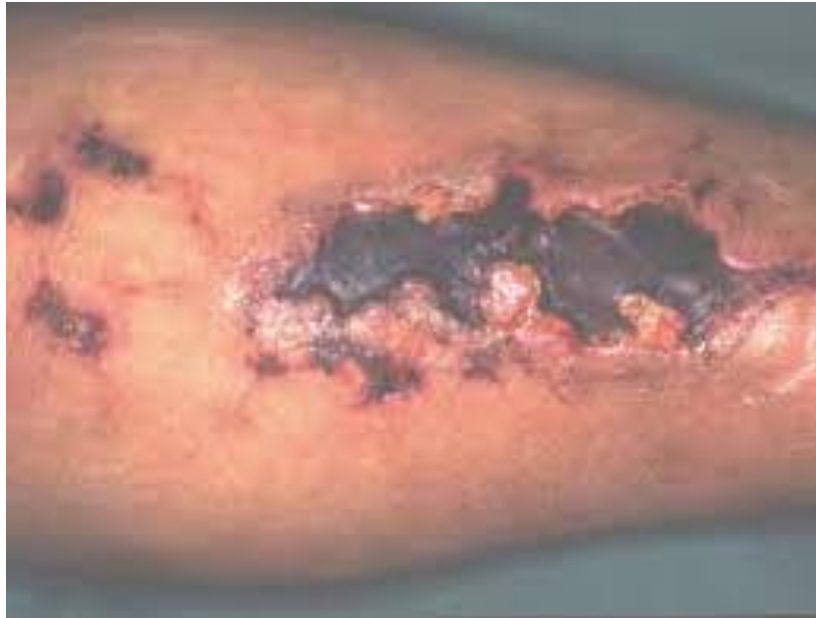

Άλλα συστηματικά φλεγμονώδη νοσήματα

- ✓ Σαρκοείδωση
- ✓ Συστηματικός Ερυθηματώδης Λύκος
- ✓ Ρευματοειδής αρθρίτιδα
- ✓ Sjogren's

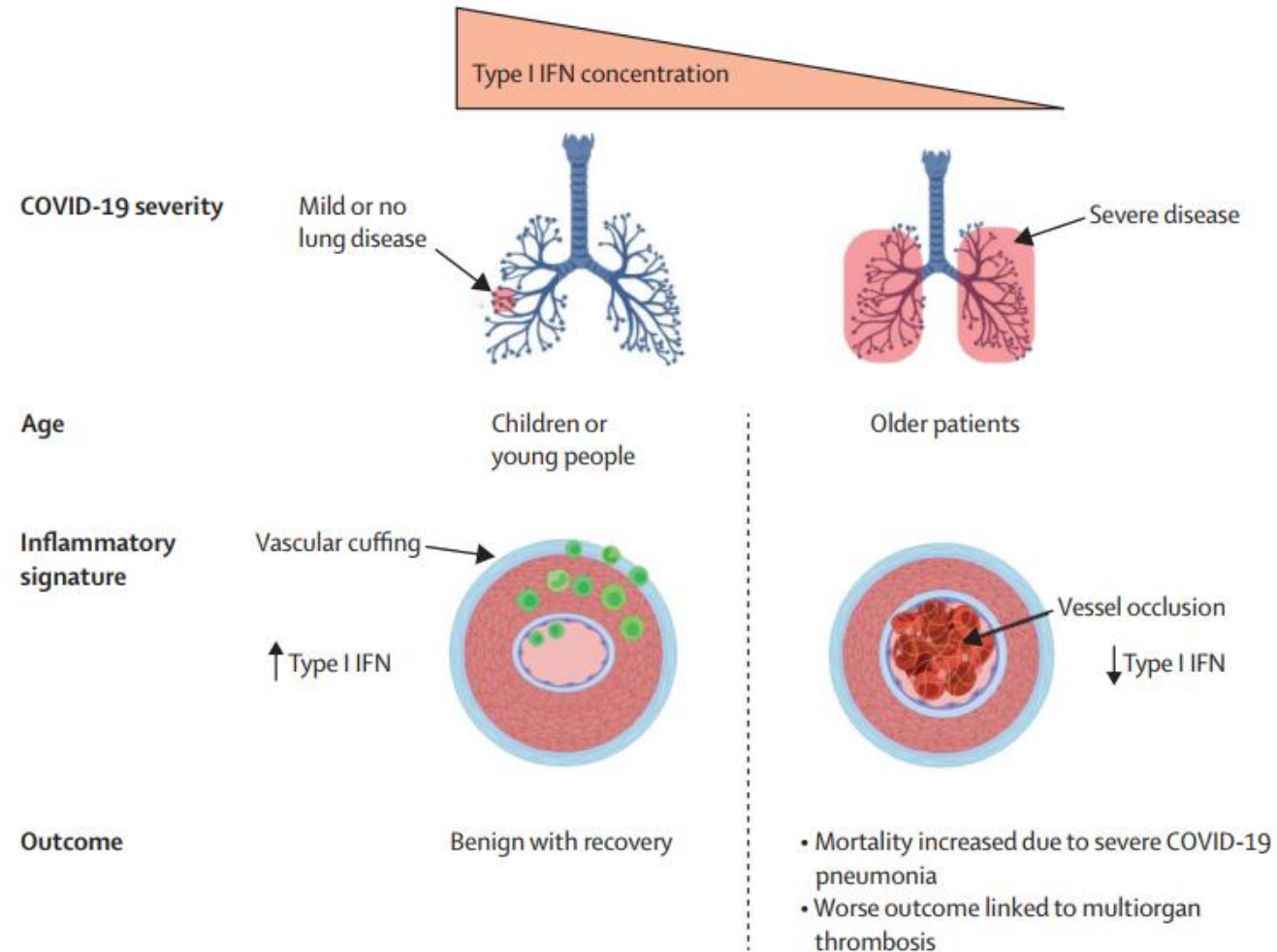
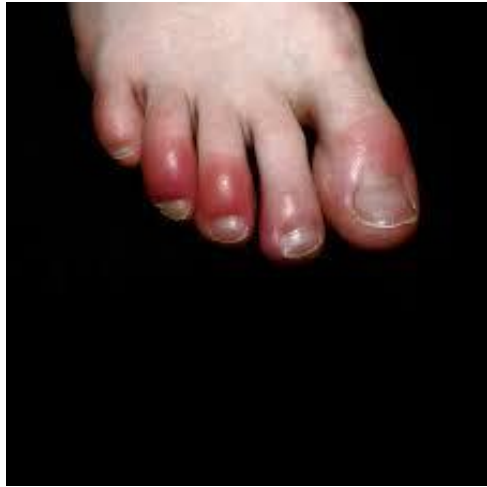

Σπάνια, σπάνια, σπάνια



- ✓ **Amyloidosis**
 - ✓ **A1 antitrypsin deficiency**
 - ✓ **Fabry disease**
 - ✓ **Calciphylaxis**
 - ✓ **Homocystinuria**
 - ✓ **Oxalosis**
-

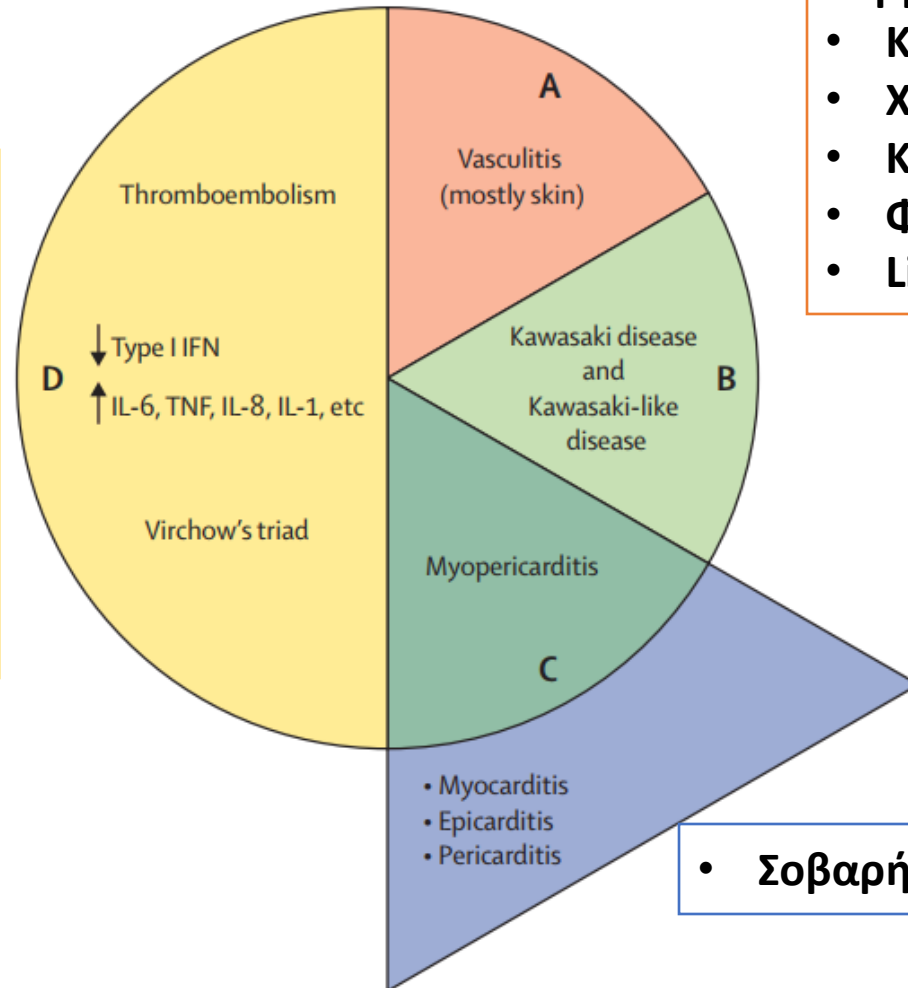
COVID-19 και αγγειίτιδα



COVID-19 και αγγειίτιδα

Σοβαρά πάσχοντες
Θρομβοεμβολικές
καταστάσεις (γάγγραινα,
DVT, ΑΕΕ, etc)

? Συσχέτιση με
τραυματισμό του
ενδοθηλίου



Δερματικές βλάβες

- Κηλιδοβλατιδώδη εξανθήματα (47%)
- Χειμετλοειδείς βλάβες (19%)
- Κνιδωτικές βλάβες (19%)
- Φυσαλιδώδεις βλάβες (9%)
- Livedo / νέκρωση (6%)

MIS-C (σοβαρό φλεγμονώδες σύνδρομο)

- Αγγειίτιδα των στεφανιαίων αγγείων
- Μικροανευρύσματα στεφανιαίων πολύ σπάνια
- Κοιλιακό άλγος-διάρροια

- Σοβαρή μυοπερικαρδίτιδα

Top ten tips για την αναγνώριση μιμητών αγγειίτιδας

Δέκα κορυφαίες συμβουλές

1. **“Ανοιχτό μυαλό”**: οι ρευματολόγοι είναι οι καλύτεροι παθολόγοι
2. Αναγνώριση ότι οι αγγειίτιδες **συχνά υπερδιαγιγνώσκονται**
3. Η ανεύρεση αγγειίτιδας σε **βιοπτικό υλικό** είναι σημαντικά βοηθητική
4. Όταν έχουμε αμφιβολίες για τη διάγνωση, καλό είναι να αρχίζουμε **από το μηδέν**
5. Σκεφτείτε τη **λοίμωξη** μια φορά την ημέρα
6. Σκεφτείτε την **κακοήθεια** μια φορά την εβδομάδα



Δέκα κορυφαίες συμβουλές

7. Μερικές φορές ο **χρόνος** είναι ο καλύτερος σύμμαχος (ιδίως όταν ο ασθενής δεν είναι σε κρίσιμη κατάσταση)
8. Να μην βασιζόμαστε πολύ στους **δείκτες φλεγμονής** και τον **ανοσολογικό έλεγχο**
9. Να μη φοβόμαστε να ζητήσουμε **βοήθεια** και να **συζητήσουμε** την κλινική περίπτωση με συναδέλφους της ίδιας ή άλλων ειδικοτήτων
10. “If it doesn’t feel right, it likely isn’t right” - επανεκτίμηση της διάγνωσης



Ευχαριστώ για την προσοχή σας



"Uncertainty is an uncomfortable position.
But certainty is an absurd one"
Voltaire.-



rheumhippo@gmail.com



ckoutsianas@gmail.com
