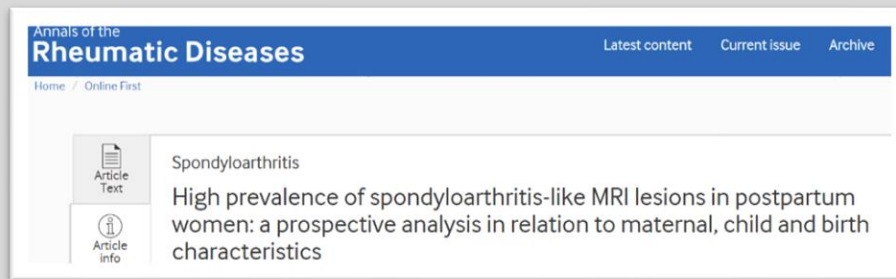




## MRI-SpA ευρήματα στη λοχεία

Έχει και στο παρελθόν δεχθεί ότι σημαντικό μέρος ατόμων χωρίς axSpA είναι δυνατό να έχουν στη MRI ευρήματα axSpA, τόσο στις [ιερολαγονίες](#) αρθρώσεις όσο και στην [σπονδυλική](#) στήλη, συχνά σε άτομα με αυξημένη μηχανική φόρτιση.



Σύμφωνα με πρόσφατη ΠΡΟΟΠΤΙΚΗ μελέτη, με MRI ιερολαγονίων σε 35 γυναίκες 10 ημέρες μετά τον τοκετό, φάνηκε ότι ένα **σημαντικά ΥΨΗΛΟ ποσοστό (75%) συμμετεχόντων είχε οστικό οίδημα ιερολαγονίων (60% πληρούσαν τα κριτήρια της ASAS)**

Δεδομένου ότι **6 μήνες μετά, 15% των συμμετεχόντων είχαν ακόμη θετική MRI**, οι συγγραφείς συνιστούν, για γυναίκες προς διερεύνηση χρόνιας οσφυαλγίας, η MRI ιερολαγονίων να γίνεται 6 μήνες μετά τον τοκετό.

*Renson T, Depicker A, De Craemer A, et al* High prevalence of spondyloarthritis-like MRI lesions in postpartum women: a prospective analysis in relation to maternal, child and birth characteristics. *Annals of the Rheumatic Diseases* Published Online First: **16 April 2020**. doi: 10.1136/annrheumdis-2020-217095

Το κείμενο αποτελεί βιβλιογραφική ενημέρωση της ΕΡΕ-ΕΠΕΡΕ και όχι απαραίτητα σύσταση για την καθημέρα κλινική πράξη. Αποτελεί επίσης εύρημα **ΜΙΑΣ ΜΟΝΟ εργασίας** και όχι υποχρεωτικά θέμα κατασταλαγμένης γνώσης. Αποτελεί τέλος ελεύθερη μετάφραση της περίληψης της δημοσιευμένης μελέτης και δεν περιέχει στοιχεία από το πλήρες άρθρο.